IMÁGENES.21

IX CONGRESO ARGENTINO DE ECOCARDIOGRAFÍA
E IMÁGENES CARDIOVASCULARES SAC

XXVI JORNADAS DEL CONSEJO DE ECO-DOPPLER CARDÍACO Y VASCULAR "DR. OSCAR ORÍAS"

CASOS CLÍNICOS

VIRTUAL

0007 - SINDROME DE SHONE - CARDIOPATÍA CONGÉNITA INFRECUENTE

Unidad Temática: Cardiopatías Congénitas Del Adulto

GRANDE, Matías Ezequiel | CANDIA, Javier Domingo

SANATORIO COLEGIALES

Introducción: El síndrome de shone es una constelación de anormalidades cardiacas congénitas de baja prevalencia en el grupo de cardiopatías congénitas que involucra diversas anormalidades características. El objetivo del presente es reconocer las características de esta enfermedad poco prevalente a través de los métodos de imágenes.

Descripción: Paciente masculino de 46 años de edad, con antecedente de Hipertensión Arterial, Coartación de Aorta corregida a los 9 años de edad y Obesidad, quien consulta por guardia por disnea progresiva CF II de días de evolución, asociado a tos productiva, asociado a derrame pleural bilateral en contexto de Fibrilación Auricular de Alta Respuesta Ventricular objetivada en electrocardiograma. En el ecocardiograma transtorácico (modo bidimensional) dilatación del ventrículo izquierdo, con remodelación parietal y función sistólica global ligeramente disminuida. También se presenta hipertrofia concéntrica de paredes a predominio de septum interventricular. Al nivel de la válvula mitral, todas las cuerdas tendinosas se insertan en músculo papilar anterolateral (en paracaídas) que no limita su apertura, ni genera incompetencia en el cierre. La válvula aortica bicúspide puede presentar calcificación del cierre anteroposterior, que limita su movilidad, y la presencia de una membrana subaórtica que puede ocluir parcialmente tracto de salida de ventrículo izquierdo con aumento de los gradientes sistólicos. Según su ubicación también puede llegar a identificarse la coartación aortica.. La angiotomografia torácica presenta dilatación del ventrículo izquierdo, estrechamiento luminal inmediatamente proximal a la válvula aortica, indicativa de estenosis aortica subvalvular (estenosis subaortica). Dilatación de la aorta ascendente, y la coartación aortica que puede ser preductal, ductal o posductal.

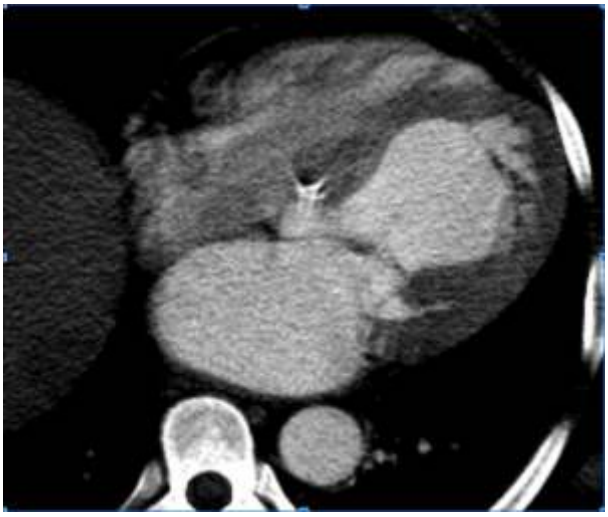

0009 - SARCOMA INTIMAL DE ARTERIA PULMONAR COMO DIAGNOSTICO DIFERENCIAL DE TROMBOEMBOLISMO PULMONAR

Unidad Temática: Vascular

GRANDE, Matías Ezequiel | CANDIA, Javier Domingo

SANATORIO COLEGIALES

Introducción: El sarcoma intimal de la arteria pulmonar es un tumor infrecuente, de crecimiento local con baja incidencia de metástasis. Su prevalencia es mayor en adultos, de sexo femenino, entre los treinta y cincuenta años. Provoca un cuadro clínico inespecífico, simulando una clínica de insuficiencia cardíaca o de tromboembolismo pulmonar, que retrasa el diagnóstico y confunde el tratamiento. La localización más frecuente es el tronco de la arteria pulmonar. Entre los diagnósticos diferenciales se debe considerar tromboembolismo pulmonar crónico y neoplasia extrapulmonar. Lograr el diagnóstico requiere la sospecha frente a la presencia de una lesión intravascular evidenciable por tomografía torácica con contraste endovenoso, excéntrica y unilateral, que aumenta de tamaño en contexto de un tratamiento adecuado de anticoagulación y con un dímero D negativo.

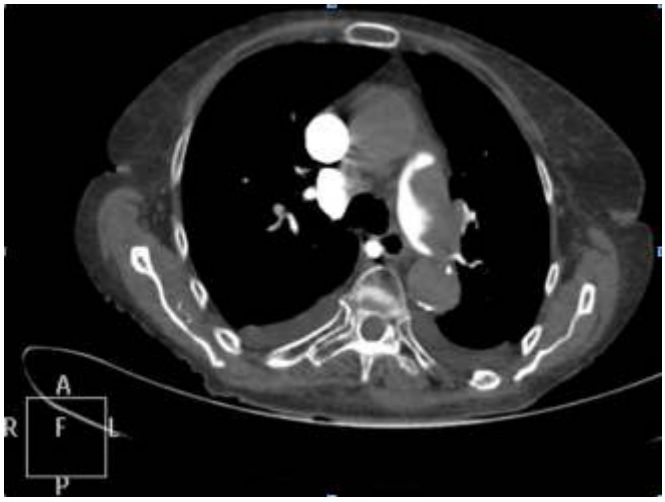

Descripción: Paciente femenina de 89 años de edad, de nacionalidad española, con antecedente de insuficiencia cardiaca congestiva y enfermedad coronaria con colocación de stent en arteria circunfleja. Acude a nuestra institución por consultorio externo para realizar estudio de Angiotomografia de Tórax con protocolo para Tromboembolismo Pulmonar, con diagnóstico de "disnea". En el interrogatorio se objetiva disminución de la saturación de oxígeno (PO2 70%) y disnea grado IV. La paciente se encontraba en tratamiento doble antiagregante, y el laboratorio presentó un Dímero D cualitativo negativo. En la tomografía se evidencia imagen de falta de relleno, de disposición excéntrica, a nivel del tronco de la arteria pulmonar izquierda y de su rama lobar superior, que se dispone en sus paredes superior y lateral disminuyendo el calibre de las mismas.

0012 - COMPLICACIÓN POCO FRECUENTE EN PACIENTE CON ASISTENCIA BIVENTRICULAR

Unidad Temática: Ecocardiografía

PADULA, Leandro | IZURIETA, Marcelo Alejandro | IAMEVO, Rafael Ángel | COHEN ARAZI, Hernán | GUILLERMO, Bortman

Sanatorio Trinidad Mitre

Introducción: Los pacientes con insuficiencia cardiaca avanzada constituyen un grupo de mal pronóstico tanto a corto como a largo plazo. Pese a los avances del tratamiento médico y de los dispositivos implantables, un porcentaje cercano al 5-7% de los pacientes, llegan a los estadios terminales de la enfermedad. Los dispositivos de asistencia ventricular son una herramienta fundamental como puente al trasplante cardíaco o como terapia de destino, entre otras indicaciones. Sin embargo, no están exentos de complicaciones. Una de las complicaciones que se pueden presentar luego de superado el perioperatorio es el tromboembolismo. Si bien se es poco frecuente representa un riesgo extremo y requiere una resolución rápida. En algunos casos, es necesario el recambio del dispositivo de asistencia, proporcionando una morbimortalidad elevada para estos pacientes.

Descripción: Se trata de un paciente de sexo masculino de 49 años con factores de riesgo cardiovascular portador de una miocardiopatía dilatada secundario a miocarditis. Presentó ablación frustra del istmo cavo tricúspideo por aleteo auricular en dos ocasiones. En el 2019 se colocó un dispositivo cardiodesfibrilador implantable (CDI)/resincronizador como prevención secundaria en contexto de taquicardia ventricular (TV) sostenida. En septiembre del año 2020 curso internación por descargas múltiples del CDI por lo cual se decidió ablación endocárdica y del nodo auriculo-ventricular. Durante su última internación por síndrome de bajo volumen minuto en contexto de tormenta eléctrica refractaria al tratamiento médico, se decidió en Heart Team colocación de asistencia biventricular (CentriMag) como puente al trasplante cardiaco. Evolucionó tórpidamente luego de constatarse un trombo intraventricular en el periodo postoperatorio.

0013 - ANEURISMA VENTRICULAR IZQUIERDO COMO COMPLICACION DE LA MIOCARDIOPATIA HIPERTROFIA NO OBSTRUCTIVA MESOVENTRICULAR.UTILIDAD DE LA RMN CARDIACA

Unidad Temática: Tomografía computada y resonancia magnética

MUTTI, Luis Alberto | COUSO, Mónica

Hospital Dr. Alberto Duhau

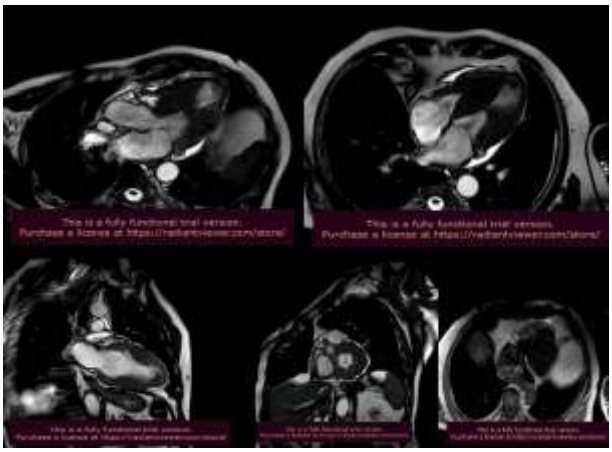

Introducción: Paciente de 68 años de edad sexo masculino sin antec.CV conocidos enviado para realizar RMN cardiaca con diagnóstico de Miocardiopatía hipertrófica mesoseptal no obstructiva (MCH).ECG RS. cond. A-V conservada. Criterios de hipertrofia y sobrec.VI.Ecocardiograma doppler: Diámetros de cavidades izq. y der. conservados. Hipertrofia ventricular izquierda asimétrica a predominio septal medio y medioventricular compatible con MCH mesoventricular sin obstrucción al TSVI.Septal 19.2 mm.Pared lateral 18.8 mm.

Descripción: Se realiza RMN cardiaca: AI y D de diámetros conservados.VI con adelgazamiento y disquinesia septal apical , apical lat. apical ,ant. apical y septal apical (Aneurisma -ApMCH). A nivel apical trombo fijo homogéneo .Grosor parietal aumentado en el resto de los segmentos a predominio septal. Pared Ant.:mediovent.sist. 20.9 mm.Septal sist.21.8mm.Realce (+) homogéneo subendocardico e intramiocardico en dichos segmentos.Se solicitó estudio hemodinámico que no evidencio lesiones coronarias significativas. El 25% de las MCH son formas apicales puras o mixtas apical y media ventricular .El ApMCH. es una complicación rara 2-4% de esta enfermedad. La hipercontractilidad mesovent. aumentaría la presión en el segmento apical con la aparición de isquemia secundaria , fibrosis y formación de aneurismas .Los ApMCH se asocian a una mayor morbimortalidad de causa CV (ACV , eventos cardioembolicos y muerte).La prevalencia de trombosis es del 1% siendo el ecodoppler un método limitado sobre todo en presencia de aneurismas pequeños.

0020 - DISECCIÓN AÓRTICA COMO COMPLICACIÓN DE EMBARAZO EN UNA PACIENTE CON SÍNDROME DE LOEYS DIETZ

Unidad Temática: Tomografía computada y resonancia magnética

CAPDEVILLE, Sofía | BAGNATI, Rodrigo P. | ARIAS, Aníbal Martín | FALCONI, Mariano Luis | DRA. DI CARO, Vanesa

Hospital Italiano de Buenos Aires

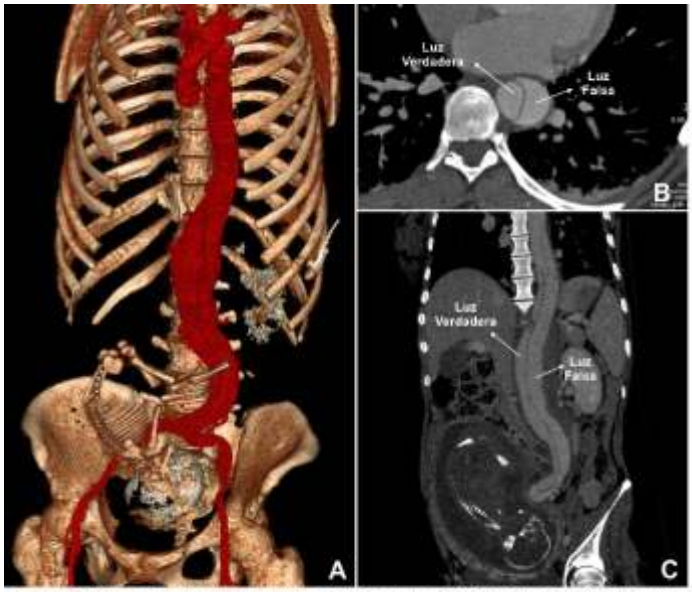

Figura 1. Angiotomografía de aorta toracoabdominal. A:Reconstrucción 3D. B:Corte axial. C:Corte coronal

Introducción: La disección de aorta es una entidad poco frecuente pero potencialmente fatal. Ocurre mayormente en personas de entre 60 y 80 años, con factores de riesgo asociados como aterosclerosis e hipertensión arterial. En pacientes jóvenes, es aún más infrecuente, y tiene una fuerte asociación con enfermedades del tejido conectivo. En el caso de las mujeres, el estado de embarazo resulta en un riesgo hasta 4 veces mayor de padecer un síndrome aórtico agudo debido a un aumento del volumen sanguíneo circulante y del gasto cardíaco que conduce a cambios estructurales vasculares tales como degeneración de la media aórtica, necrosis quística medial y aumento de la distensibilidad. Este riesgo es aún mayor en mujeres con enfermedades de la aorta y del tejido conectivo.

Descripción: Paciente de 35 años de edad cursando embarazo de 26 semanas, con antecedente de aneurisma de aorta torácica tratado con cirugía de Ross hace 10 años. Concurre a la guardia por dolor epigástrico punzante que inició de manera súbita en CF IV, de intensidad 10/10, con irradiación a la espalda y sudoración asociada, de dos horas de evolución aproximadamente. Se realizó ecografía obstétrica en la cual se evidenció feto vital, y posteriormente ecografía abdominal que mostró aorta abdominal dilatada (44 mm) con imagen compatible con flap de disección, con extensión hasta el diafragma. Se confirmó el diagnóstico de disección aórtica tipo B con angiotomografía toraco abdominal que evidenció una arteria aorta descendente de 31,5 mm de diámetro y aorta abdominal con dilatación sacular aneurismática suprarrenal de 55 x 54 mm, con flap de disección desde la aorta descendente en su sector medio-distal, hasta la arteria ilíaca primitiva izquierda. La arteria renal izquierda se originaba en la luz falsa, y el resto de los vasos viscerales nacían de la luz verdadera. No había signos de complicaciones. (Figura 1) Luego de una valoración multidisciplinaria entre los servicios de cardiología, obstetricia y cirugía cardiovascular, se optó por una conducta expectante con monitoreo continuo en unidad coronaria, tratamiento analgésico y maduración fetal con el objetivo de definir el momento oportuno para intervención quirúrgica o endovascular según evolución de la paciente. Una semana después la paciente manifestó dolor lumbar punzante de intensidad 10/10. Se realizó nueva angiotomografía que mostró mayor dilatación de aorta descendente asociada a expansión de la luz falsa con disminución del diámetro de la luz verdadera y trombosis casi completa de la misma comprometiendo el nacimiento de vasos viscerales y arteria renal derecha. (Figura 2) En base al compromiso multivisceral y alto riesgo de ruptura se decide resolución quirúrgica. Se realizó cesárea de urgencia, dando lugar al nacimiento de un niño de 1005 gramos, con un Apgar 2/4/6/7 y un test de Capurro compatible con 28 semanas. Inmediatamente posterior y en el mismo acto quirúrgico, se realizó cirugía de debranching de vasos abdominales y cervicales (bypass iliaco- renal derecho y mesentérica superior; bypass iliaco izquierdo-renal izquierdo y mesentérica inferior; y bypass carotídeo bilateral a subclavia izquierda) con colocación de endoprótesis aórtica desde el tronco braquiocefálico distal hasta ambas arterias ilíacas. La paciente y el recién nacido evolucionaron favorablemente, otorgándose el alta hospitalaria a la madre en el día 15 del postoperatorio. Debido a los antecedentes y a las características clínicas de la paciente, se solicitó panel genético para detección de mutaciones asociadas a aortopatías y enfermedades del tejido conectivo que resultó positivo, probablemente patogénico, para mutación del gen TGFBR1 compatible con síndrome de Loeys Dietz.

0027 - VALVE IN VALVE MITRAL. DISFUNCIÓN PROTÉSICA EN OCTOGENARIO

Unidad Temática: Ecocardiografía

GONZALEZ PARDO, Fernando Omar | MARTINEZ, Vanina | SQUADRONI, Liliana | ESTEBANEZ, María José | ALVAREZ IORIO, Alejandro

Hospital Privado del Sur (B.Blanca)

Introducción: La implantación transcatéter “válvula en válvula” (VIV) en una bioprótesis mitral deteriorada es una técnica poco común en todo el mundo. La reintervención de una válvula mitral degenerada se asocia con un riesgo quirúrgico elevado, especialmente en pacientes ancianos con múltiples comorbilidades. Esta técnica ofrece una alternativa a la cirugía convencional que evita la circulación extracorpórea y muchas de las complicaciones que se asocian a la misma .La mayoría de las prótesis mitrales se implantan por vía transapical; sin embargo, otra vía de acceso a las prótesis degeneradas es a través de la vena femoral, seguida de la perforación del tabique interauricular e implantación de la válvula anterógrada.

Descripción: Se describe un caso de un paciente femenino de 82 años de edad, hipertenso, con fibrilación auricular crónica y antecedentes de reemplazo valvular mitral con Bioprotesis Medtronic Hancok II n° 29 por prolapso de válvula mitral de ambas valvas e insuficiencia mitral severa + cierre de comunicación interauricular tipo ostium secundun en el 2006. En el 2020 presenta disnea progresiva y síntomas de insuficiencia cardíaca , estando medicada con bisoprolol 5mg, losartan 50mg, furosemida 40mg y acenocumarol , requiriendo internación en UCO, Se realizó un (ETE) ecotranesofágico observándose disfunción protésica mitral con desprendimiento de un velo valvar que genera una insuficiencia mitral severa con jet excéntrico, gradiente medio transmitral de 32 mmhg e hipertensión pulmonar sistólica de 82 mmhg. Luego de analizar su riesgo quirúrgico, EUROSCORE 2. 39,6% , STS mortalidad 12,3% , mortalidad y morbilidad 45%. se decidió la implantación de una prótesis biológica percutánea en posición mitral mediante la técnica (VIV). Se colocó catéter introductor en vena femoral para válvula Edwards Sapiens 3. Acceso radial izquierdo avanzando un catéter pigtail hasta la aorta ascendente . Posteriormente se avanzó una guía por la vena cava hasta la aurícula derecha y con una vaina de Mullins y con una aguja de Brockenbrought para realizar punción transeptal y apoyado con la guía del ultrasonido mediante ecotransesofágico y en vista eje bicavo a 120° se franqueó el tabique interauricular, requiriendo esto predilatación con balón dado el antecedente de parche en el sector siendo esto muy dificultoso. Accediendo desde la aurícula derecha a la izquierda, colocándose una vaina Agilis de 8.5 french se accedió en forma exitosa cruzando una guía Terumo recta atravesando la válvula biológica

disfuncionante e implantándose en forma exitosa una válvula Edwards Sapien 3 (n° 26). La ecocardiografía post implante inmediato mostró una reducción de los gradientes transvalvulares medios de 32mmHg a 5 mmhg sin regurgitación paravalvular remanente y un descenso de la presión sistólica pulmonar de 82 a 62 mmhg. Conclusión: en pacientes con alto riesgo quirúrgico el abordaje de la disfunción protésica en posición mitral es factible de realizar por vía percutánea contando con el equipamiento adecuado y un abordaje de trabajo multidisciplinario. El paciente fue dado de alta 24 horas posteriores al implante y su evolución posterior al año es muy satisfactoria.

0028 - DIAGNOSTICOS DIFERENCIALES DE MASAS INTRACAVITARIAS

Unidad Temática: Ecocardiografía

GANDÍA, Florencia | TRINAJSTIC, Marcos | AGUADO, Mariana

HOSPITAL LAGOMAGGIORE

Introducción: Ante el hallazgo de una masa intracavitaria en el ecocardiograma Doppler obliga al evaluador plantearse tres posibles diagnósticos diferenciales: tumor, trombo o vegetación. Cada uno de ellos tiene características diferentes en cuanto a las imágenes ecocardiográficas sin embargo, no existe ninguna que sea lo suficientemente específica como para hacer diagnóstico por si sola. Es necesario entonces para hacer la diferenciación el contexto clínico del paciente, factores de riesgo, síntomas y evolución. La presencia de un cuerpo extraño intracardíaco, como puede ser el cable de un marcapasos, obliga a pensar inmediatamente en la posibilidad de una vegetación asociada al mismo, así como también en un trombo. La trombosis asociada a cable de marcapasos es infrecuente, y es la sintomatología es la que debe orientar la sospecha diagnóstica. La presencia de una trombosis pulmonar también aumenta las probabilidades a favor de esta, y la asociación de ambas situaciones implica mayor riesgo.

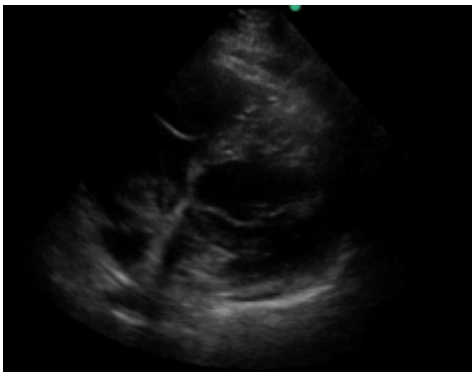

Descripción: A continuación se describe el caso de un paciente de sexo masculino de 63 años con antecedentes de enfermedad de Chagas con patología demostrable, enfermedad del nodo sinusal, síndrome de taquicardia bradicardia, aleteo auricular con necesidad de colocación de marcapasos VVI 30 días previos ingresa al servicio de clínica médica por cuadro de dolor de miembro inferior y disnea clase funcional II. Al ingreso se descarta infección por COVID 19. En el ECG realizado se encuentra ritmo de marcapasos con 100% de captura ventricular y ritmo auricular de aleteo. En el momento del examen el paciente se encontraba asintomático. TA 100/60 mmHg FC 60 LPM (ritmo de marcapasos). Examen físico ruidos cardíacos conservados, ingurgitación yugular 1/3, sin signos de fallo de bomba, ni de bajo gasto. Examen respiratorio sin particularidades. Miembros inferiores simétricos, signo de Homans negativo bilateral. En el examen de laboratorio hemograma, coagulograma, función renal y hepática se encuentran dentro de límites normales Por antecedente reciente de colocación de prótesis y disnea se sospecha endocarditis y se solicita Ecocardiograma Doppler transtorácico. En el mismo se objetiva masa intracavitaria en aurícula derecha, con movimiento oscilatorio a través de la válvula tricuspídea, impresiona adherida a las paredes y ecogénicamente homogénea. No presenta relación con el cable del marcapasos, el cual se observa en aurícula y ventrículo derechos. La función sistólica ventricular izquierda como derecha se encuentran en límites normales. La válvula tricuspídea presentaba leve insuficiencia con PSP: 40 mmHg. Cavidad de aurícula derecha no dilatada. Vena cava inferior no dilatada. Ecocardiograma Doppler venosos de miembros inferiores: sin signos de trombosis venosa profunda reciente ni crónica. Dado el resultado de los exámenes complementarios se decide realizar TAC de tórax con protocolo para TEP de urgencia. En esta se observa imagen compatible con trombo en arteria pulmonar izquierda, y una imagen de similares características, pero de menor tamaño en arterial pulmonar derecha. Con el diagnóstico de tromboembolismo de pulmón agudo y trombo intracavitario en aurícula derecha, se decide pase a servicio de cardiología para realizar tratamiento con alteplase. La infusión del trombolítico se realiza en dos horas, sin complicaciones durante ni posterior a la misma. Se objetiva mejoría inmediata de la sintomatología, disminución de ortopnea y disnea. En ecocardiograma de control 24 horas posteriores al tratamiento se objetiva en aurícula derecha que las imágenes previas de trombo adherido a la pared ya no se observan.

0030 - PSEUDOANEURISMA DE AORTA ASCENDENTE Y DISFUNCIÓN DE VÁLVULA PROTÉSICA AORTICA

Unidad Temática: Multi-imagen

GONZALEZ PARDO, Fernando Omar | REISVIG, Mariela | MARTINEZ, Vanina | GANUM, Guillermo E. Gerardo | GUIMARAENZ, Marcelo L.

Hospital Privado del Sur (B.Blanca)

Introducción: Un pseudoaneurisma es la rotura contenida de la pared aórtica. Se produce tras la disrupción de una de las capas de la pared de un vaso, que es contenida por el resto de las capas de este y por las estructuras adyacentes, con o sin desarrollo de la neoíntima. .Las localizaciones más frecuentes de los pseudoaneurismas de la aorta ascendente son: el sitio de la aortotomía, el de canulación aórtica y la anastomosis proximal de los injertos o trasplantes venosos y con menor frecuencia en las suturas aórticas postransplante cardiaco y en endocarditis infecciosa de las prótesis valvulares. Es una complicación extremadamente rara 0.6% y está asociada a una elevada mortalidad, pese al tratamiento quirúrgico oportuno.

Descripción: Mujer de 79 años HTA, hipotiroidea con antecedentes de RVAO (reemplazo valvular aórtico con prótesis biológica) Freestyle + Cirugía de Bentall de Bono ,10 años previos a la consulta Medicación habitual: losartan 50mg, carvedilol 40mg, levotiroxina 88mcg, atorvastatina 20mg Ingresa por disnea rápidamente progresiva y signos de insuficiencia cardíaca izquierda. EX FÍSICO: Altura 1,74 mts, Peso 80 kgm. Taquicárdica 95 l/ m .FR 26 , T° 37.5 rales en ambas bases y un soplo eyectivo y regurgitativo rudo 3/6 en foco aórtico. PA: 130/80mmhg, ECG: ritmo sinusal 90 l/m pr200ms QRS 80 ms QT400ms t negativa v1.v2.- Se descartó COVID, y se inició tratamiento empírico antibiótico con sospecha de endocarditis infecciosa. Urocultivo y los hemocultivos fueron negativos. Se realiza tratamiento para insuficiencia cardíaca con vasodilatadores y diuréticos y oxígeno. El ecocardiograma muestra DDVI 55mm, DSVI 22mm, AI 34 ml/m2. Hipertrofia excéntrica del ventrículo izquierdo. Motilidad conservada y buena función de cámara. Válvula aórtica con gradiente anterográdo 17.6 mmhg, medio 11 mmhg. PHT 302ms , pendiente 3.6 m/seg. Insuficiencia aórtica severa. Se observa una imagen lineal compatible con tubo de dacron e imagen de trombo por fuera del mismo. El ETE confirma disfunción de válvula protésica aórtica, se observa máxima regurgitación entre valva coronariana derecha y no coronariana y posible prolapso de valva coronariana izquierda. Se observa además del tubo de dacrón una imagen en semiluna que podría corresponder a trombo, no siendo concluyente el diagnóstico y sin observarse complicación de aorta ascendente en su porción distal ni en descendente. Se solicita Angio CT 128 de aorta que confirma pseudoaneurisma a nivel de la raíz de la aorta. Hallazgo quirúrgico: pseudoaneurisma por encima del ostium del a coronaria izquierda de la free style. Fractura del velo de la valva coronariana izquierda con dislocación responsable de la insuficiencia aórtica severa. Se realiza reemplazo de aorta ascendente con válvula biológica Medotronic Hancok II n°23 + tubo de dacrón de 30mm. Conclusión: Se resalta la importancia de contar con los antecedentes quirúrgicos previos a la hora de valorar una prótesis, así como conocer el tipo de prótesis a ser evaluada. En este caso particular el ETE fue diagnóstico de la insuficiencia aórtica, si bien se observó un trombo no fue concluyente en el diagnóstico de pseudoaneurisma el cual requirió ser confirmado por angiotomografía multicorte .

0031 - DISPLASIA ARRITMOGENICA BIVENTRICULAR EN ADOLESCENTE

Unidad Temática: Tomografía computada y resonancia magnética

VALDEZ, Mayra Florencia | PAOLASSO, Jorge Anres

Sanatorio Allende

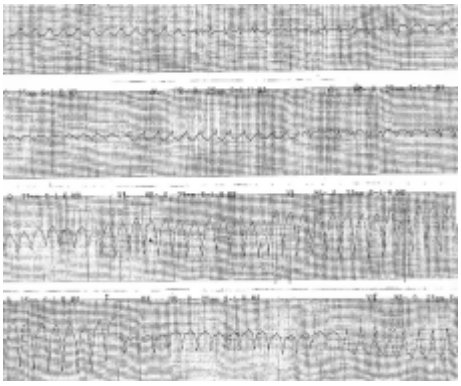

Introducción: Paciente de sexo femenino de 15 años de edad, sin antecedentes patológicos cardiovasculares, quien consulta por guardia central por presentar cuadro de descompensación hemodinámica.

Descripción: Consulta por guardia central por presentar de forma súbita, mientras se encontraba en su institución educativa, episodio de malestar general asociado a sudoración profusa, frialdad generalizada, hipotensión y cianosis. Al ingreso se objetivan signos-sintomatología de bajo gasto cardiaco por lo cual se realiza de forma urgente ECG donde se evidencia taquicardia ventricular sostenida (Imagen 1), decidiéndose CVE inmediata con recuperación de ritmo sinusal, presentando al trazado electrocardiográfico trastornos de la repolarización ventricular en cara anterolateral. Se decide su internación en

Unidad de Cuidados Coronarios para diagnóstico y tratamiento dirigido. Se realiza ecocardiograma transtorácico donde se evidencia compromiso moderado de la función sistólica biventricular con segmentos hipocinéticos y aquinéticos, con elevación de biomarcadores cardiacos. Se decide realización de cinecoronariografía (CCG) donde no se objetivan lesiones. Se completan estudios con RNM cardiaca donde se observa disfunción biventricular moderada con presencia de trastornos segmentarios (aquinesias y disquinesias) en segmentos parietales sin correlación a territorios arteriales coronarios. El estudio de caracterización tisular demuestra presencia de zonas de fibrosis focales intramiocárdicas y epicárdicas en ambos ventrículos. No se aprecia infiltración de tejido adiposo en músculo cardíaco ni edema. (Imagen 2). Durante la internación se realiza tratamiento correspondiente a Insuficiencia cardíaca descompensada (ICD) y se plantea el diagnóstico de displasia arritmogénica biventricular decidiéndose la colocación de un cardio-desfibrilador implantable. Posterior al cuadro inicial, presenta repetidas internaciones por ICD sin evidencia de respuesta adecuada a tratamiento instaurado. Actualmente la paciente se encuentra en planes de trasplante cardiaco.

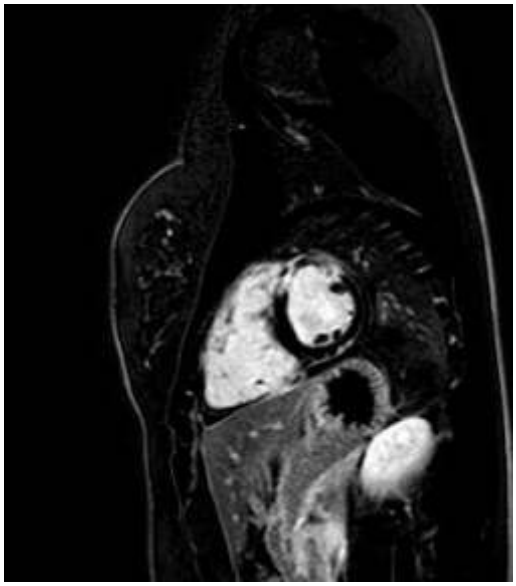

0033 - SINDROME DE TRANSFUSION FETO FETAL. HALLAZGOS ECOCARDIOGRÁFICOS PERINATALES

Unidad Temática: Cardiología Pediátrica

CIOTTI, Ana Laura | RIEDER BAZAN, Barbara Rocio | FERNANDEZ, Mariana | GALLERO, Carlos Daniel | KAZELIAN, Patricia

Hospital Nacional Profesor A. Posadas

Introducción: El Síndrome de transfusión Feto-Fetal (STFF) se define como la presencia de la secuencia oligoamnios/polihidramnios grave en una gestación gemelar monocorial. El mismo es secundario a un desequilibrio hemodinámico entre ambos fetos debido a la presencia de anastomosis placentarias profundas y la subsecuente activación de factores humorales interfetales. Las manifestaciones cardíacas se presentan en el feto receptor por estar sometido a hipervolemia crónica, hipertensión y acción de sustancias vasoactivas (angiotensina). Los hallazgos ecocardiográficos incluyen disfunción ventricular (DV), hipertrofia ventricular (HV), insuficiencia tricuspídea y obstrucción del tracto de salida del ventrículo derecho (OTSVD). En las formas graves y/o prolongadas (5%), el receptor puede desarrollar una secuencia malformativa de estenosis o atresia pulmonar con septum intacto, como consecuencia del hipoflujo pulmonar que provoca la insuficiencia tricuspídea y del estrechamiento funcional debido a la hipertrofia miocárdica. El comportamiento es evolutivo aún después del nacimiento.

CASO	1	2	3	4
Edad gestacional al nacer	28	31	29	28
Ecocardiofetal patológico	no	si	no	Si
Cardiopatía estructural	no	si	no	no
HV al nacer	si	si	si	no
Obstrucción TSVD/EVP al nacer	no	no	no	no
Obstrucción TSVD/EVP 1 mes de vida	si leve	si leve	si leve	si leve
Obstrucción al TSVD/EVP 3 meses de vida	leve	severa	-	severa
Valvuloplastia pulmonar	no	si	no	si

Descripción: Se presentan 4 pacientes (p) que nacieron en el departamento materno infantil de un hospital general. Todos fueron fetos masculinos receptores y nacieron en forma programada entre las 28 y las 31 semanas de edad gestacional. El ecocardiograma fetal fue patológico en dos casos, observándose miocardio mixomatoso en un p y dilatación de AD y derrame pericárdico leve en el otro. Al nacimiento 3p presentaron en la evaluación ecocardiográfica HV y DV. Un solo paciente tenía cardiopatía congénita simple asociada (Comunicación interventricular). Durante el primer mes de vida todos desarrollaron obstrucción en el TSVD/estenosis valvular pulmonar (EVP). En 2 casos la EVP evolucionó a forma severa alrededor de los 3 meses de vida. A ambos se les indicó valvuloplastia pulmonar, la cual fue efectiva en ambos casos. Los otros 2p tuvieron EVP leve. Uno de ellos se mantiene estable en su seguimiento y el otro falleció al 8° día por sepsis. Los cuatro p tuvieron compromiso cardiovascular. Todos requirieron valoraciones clínicas y ecocardiográficas periódicas, dada la progresión de la patología desde la etapa fetal hasta su máxima expresión alrededor de segundo mes de vida. Los hallazgos cardiovasculares DV, HV, obstrucción al TSVD con EVP coincidieron con los descriptos en la literatura.

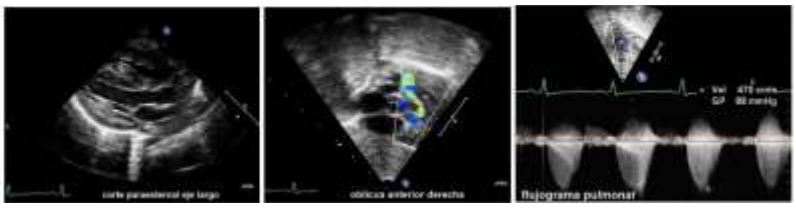

0035 - ¿TODA HIPERTROFIA PRIMARIA ES MIOCARDIOPATIA HIPERTROFICA?

Unidad Temática: Miocardiopatías

PESSIO, Carla Leticia | DENES, Julieta | DE STEFANO, Luciano | CARRERO, María Celeste | STUTZBACH, Pablo Guillermo

Sanatorio Las Lomas

Introducción: Se presenta un paciente con ECG con PR corto y trastornos inespecíficos de repolarización. En el ecocardiograma presentó espesores parietales de VI aumentados a predominio septal, con sospecha de miocardiopatía hipertrófica. Se hizo test genético que informó la presencia de una mutación no descripta previamente en el gen PRKAG2, compatible con una glucogenosis. En las resonancias comparativas con 6 años de diferencia se vió el desarrollo de fibrosis con realce tardío de gadolinio a predominio septal intramiocárdico inespecífico. Se decidió la colocación de CDI y seguimiento clínico con alta la posibilidad de evolucionar a indicación de trasplante cardiaco.

VARIABLE	Prot sarcomerica	PRKAG2	LAMP2
Alteración	sarcomero	acumulación de glucóneno en miocito	acumulación de glucógeno en el miocito
N de mutaciones	35	4	6
Tipo de transmisión	AD	AD	Cromosoma X
Edad de presenctación	33 +/-17	31 +/-15	14+/-4
Espesor	24+/-10	17+/-8	35+/-15
Preexitacion	NO	SI	SI
Arritmias	+	++	+++
Progresión estuctural	+	+	+++

Descripción: Paciente de 41 años se presentó en cardiología con ECG con PR corto y trastornos de repolarización difusos con signos de hipertrofia ventricular, hallazgo ausente en ECG previos. El ecodoppler cardiaco mostraba espesores aumentados de forma difusa con máximo espesor a nivel septal de 1,7 cm, sin gradiente obstructivo. Se realizo una cardioresonancia con contraste que mostro espesor máximo de 2,25 cm en segmento anteroseptal medioventricular, con disminución de la deformación en todos los segmentos septales, sin realce tardío de gadolinio. Se solicitó Holter, sin hallazgos arrítmicos significativos, con la presencia de PR corto durante todo el estudio. Se sospechó miocardiopatía hipertrófica, por lo que se realizaron ECG y ecodoppler a los tres hijos del paciente caso 0, sin hallazgos patológicos. El resultado del test genético realizado describió una mutación desconocida en el gen PRKAG2, que se ha asociado con la acumulación de glucógeno en el miocito. Sin embargo, otras mutaciones en el mismo gen se habían asociado a fenocopias de miocardiopatía hipertrófica, PR corto, bloqueos AV y, en algunos casos, muerte súbita. Con el tiempo evolucionó con aumento progresivo de los espesores y disfunción diastólica. El paciente comenzó a consultar en guardia por dolor de pecho sin elevación de biomarcadores. Se realizó ecoestrés en el que se detuvo la prueba por dolor de pecho, asociado a cambios dinámicos de repolarización en ECG. En el mismo, no presento trastornos regionales de motilidad o gradiente ventricular. Se hizo mención a la disminución muy significativa de cavidad en el esfuerzo y comportamiento adecuado de la presión arterial. Se descartó enfermedad coronaria mediante angiotomografía coronaria. Se realizó una RMN cardíaca en los primeros meses de 2021 que comparativamente con previas resultó con progresión de realce tardío de gadolinio con patrón intramiocárdico inespecífico, a predominio de segmentos septales. Se realizo estudio electrofisiológico para eventual ablación de vía anómala y prevenir nuevas arritmias, cuyo resultado mencionaba velocidades AV conservadas y ausencia de preexcitación ventricular. Actualmente se encuentra en plan de colocación de CDI y en seguimiento estricto dada la alta posibilidad de evoluciona con indicación de trasplante cardiaco.

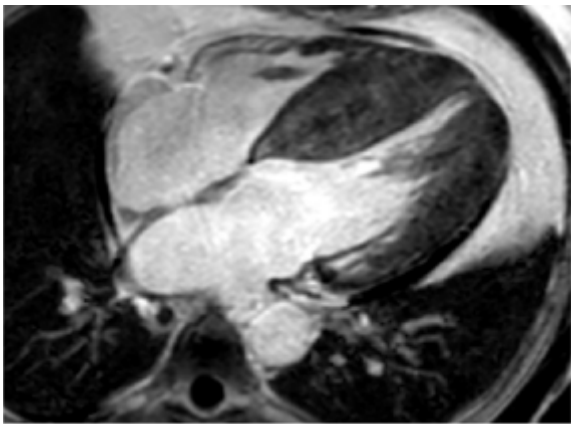

0046 - TUMOR PERICARDIO GRANDE EN PACIENTE CON ANTECEDENTES DE CIRUGIA VALVULAR

Unidad Temática: Tomografía computada y resonancia magnética

MARTINEZ, Vanina | CASAS, Jorge María | BERLATO, Juan Martin | GARCIA PACHO, Pablo Daniel

INOVA DIAGNOSTICO POR IMAGENES

Introducción: Los tumores pericárdicos primarios son raros y pueden clasificarse como benignos o malignos. Las lesiones benignas más frecuentes son los quistes y los lipomas pericárdicos. El mesotelioma es la neoplasia maligna pericárdica primaria más común. Se ha descrito hemopericardio tras cirugía cardiaca, en algunos casos detectado como evento tardío tras una progresión a pericarditis constrictiva y posterior insuficiencia cardiaca. Las características de la señal de resonancia magnética del hematoma varían con el tiempo, ya que la hemoglobina se transforma en metahemoglobina y hemosiderina. En

comparación con el líquido pericárdico simple, el hemopericardio se caracteriza por una intensidad de señal alta heterogénea en la resonancia magnética ponderada en T1 , y debido al contenido de hierro, puede resultar en áreas con una menor intensidad de señal en imágenes ponderadas en T2, mapeo de T2 y mapeo de T1 nativo. El hematoma subagudo muestra una intensidad de señal heterogénea, con áreas de señal alta debido a bolsas de líquido. Los hematomas crónicos tienen un borde grueso debido al depósito de hemosiderina y focos internos de intensidad variable por calcificación, fibrosis o depósito de hemosiderina. Los hematomas no captarán uniformemente tras la administración de agentes de contraste basados en gadolinio, debido a su naturaleza avascular.

Descripción: Paciente femenina de 64 años, con antecedentes de cirugía valvular aórtica en dos oportunidades, en 1997 por enfermedad reumática y en 2001 por endocarditis infecciosa a válvula portesica. Actualmente posee una válvula mecánica normofuncionante por ecocardiograma y permanece anticoagulada con dicumarinicos. Durante internación hospitalaria por proceso respiratorio se realiza una tomografia de tórax sin contraste donde se visualiza, adyacente al ventrículo izquierdo se observa imagen nodular de 74 x 67 x 53 mm heterogénea, de bordes parcialmente calcificados. Se solicita resonancia cardiaca para mejor caracterización de dicha masa visualizandose, adyacente al ventrículo izquierdo, sobre la pared lateral, se reconoce imagen redondeada, de bordes definidos, algo heterogénea, de 60 mm x 45 mm de tamaño, que es hipointensa en T2 y T2 stir, isointensa en T1, y que no se irriga en las secuencias de perfusion. El pericardio adyacente a esta imagen se encuentra levemente engrosado (5 mm) y con captación de gadolineo en las secuencias de RTG ("inflamación crónica"). La masa pericárdica observada, dadas las características imagenologicas descriptas previamente y los antecedentes quirúrgicos de la paciente, podría corresponder, en primer instancia, a hematoma organizado y/o residuo quirúrgico, con proceso inflamatorio pericárdico crónico adyacente. En cualquier caso, no genera compromiso hemodinámico significativo, ni compresión cardiaca mecánica, razón por la cual se decidió control evolutivo y conducta expectante. En este caso, la capacidad de caracterizar esta masa mediante la caracterización tisular multiparamétrica no invasiva por resonancia magnética cardiovascular salvó al paciente de someterse a procedimientos invasivos y permitió un manejo conservador.

0047 - UTILIDAD DE LA ECOGRAFÍA TRANSESOFÁGICA EN EL CIERRE PERCUTÁNEO DE DUCTUS CON CIERRE SIMULTÁNEO DE COMUNICACIÓN INTERVENTRICULAR

Unidad Temática: Cardiología Pediátrica

MARTÍNEZ, Inés Ana | MARQUES VITORINO, Maria Adelia | ZERPA PACHECO, Victoria Eugenia | LUCINI, Victorio | DAMSKY BARBOSA, Jesús María

Hospital General de Niños "Pedro de Elizalde"

Introducción: La guía con ecocardiografía transesofágica (ETE) tiene probada utilidad en el cierre percutáneo de comunicaciones interventriculares (CIV). Sin embargo, el cierre de ductus con dispositivo se realiza habitualmente sólo con guía radioscópica y angiográfica debido a que el ETE se ha asociado a ventanas inadecuadas para la visualización ductal. Presentamos el caso de un lactante con cierre simultáneo de CIV y ductus en que el ETE resultó de utilidad para guiar el cierre de ambos defectos, con buena visualización de la zona ductal.

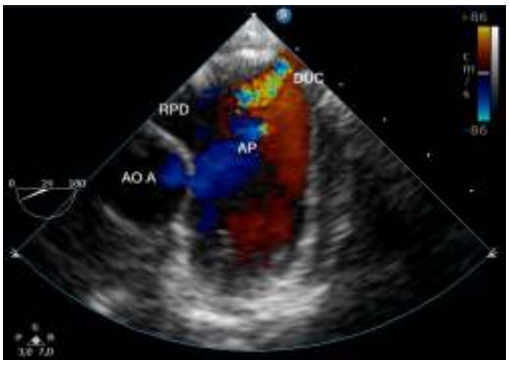

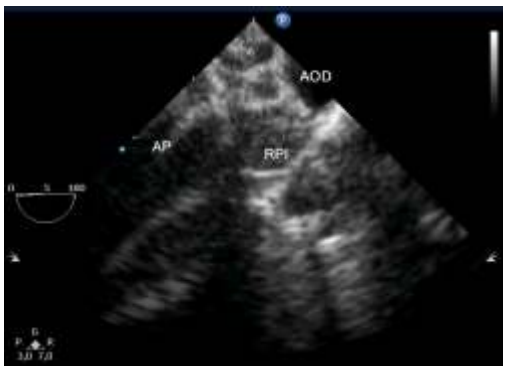

Descripción: Paciente varón de 1 año y 11 meses,12.4 kg. Soplo regurgitante en mesocardio, soplo continuo en FP e infraclavicular izquierdo, R2++ y R3. Pulsos amplios. Rx Tx: cardiomegalia e hiperflujo pulmonar. ECG: sobrecarga biventricular. Ecocardiograma: CIV perimembranosa (PM) con extensión anterior y mecanismo de cierre parcial por valva septal tricuspídea con CCID. Ductus arterioso permeable con CCID. Dilatación biventricular y de AI. Se decide cierre percutáneo de ambos defectos. Qp/Qs 2/1. Se efectúan las mediciones pertinentes de ambas lesiones por ecocardiografía trastorácica previa y por ETE intraprocedimiento. Se realiza el cierre de la CIV por vía retrógrada y posteriormente el cierre ductal, ambos con dispositivos MFO y resultados satisfactorios. El ETE intraprocedimiento permitió una adecuada evaluación de la CIV y del mecanismo de cierre, así como la guía de su

oclusión. Se logró también una buena visualización del ductus durante su cierre, se tuteló la colocación del dispositivo, verificándose la ausencia de shunt residual y de compromiso de rama pulmonar izquierda. Se observó protrusión del dispositivo sobre la luz aórtica lo que motivó comprobación invasiva de ausencia de gradiente significativo a ese nivel previo a su liberación. CONCLUSIÓN: 1- El papel del ETE es fundamental en el cierre percutáneo de CIV y particularmente en las CIV PM. 2- Si bien el ETE se asocia a una pobre visualización de la zona ductal, algunas maniobras para obtener vistas medioesofágicas altas y esofágicas altas modificadas, facilitan su inspección. Postulamos que el ETE puede ser de utilidad durante el cierre ductal percutáneo, para la verificación de la posición del dispositivo, evaluación de resultados y detección de complicaciones. Adicionalmente permitiría reducir el tiempo de radioscopia.

0051 - ATRESIA DEL OSTIUM DEL SENO CORONARIO EN PACIENTE CON HIPOPLASIA DEL VENTRÍCULO IZQUIERDO, A PROPOSITO DE UN CASO

Unidad Temática: Cardiología Pediátrica

VILLADIEGO, Diana | STELMASZEWSKI, Erica Victoria | OLIVETTI, Maria Eugenia | DIEZ MORI, Fernando Andrés | DI SANTO, Marisa Viviana

Hospital de Pediatría SAMIC Dr. J Garrahan

Introducción: La atresia del ostium del seno coronario (ASC), es una entidad clínica rara y generalmente se diagnostica de manera incidental por hallazgos intraoperatorios o en una angiografía coronaria. Existen pocos casos reportados en la literatura y el tratamiento quirúrgico para ASC ha sido principalmente específico de la situación, como la fisiología de un solo ventrículo, para evitar la disfunción miocárdica causada por la obstrucción del drenaje venoso coronario.

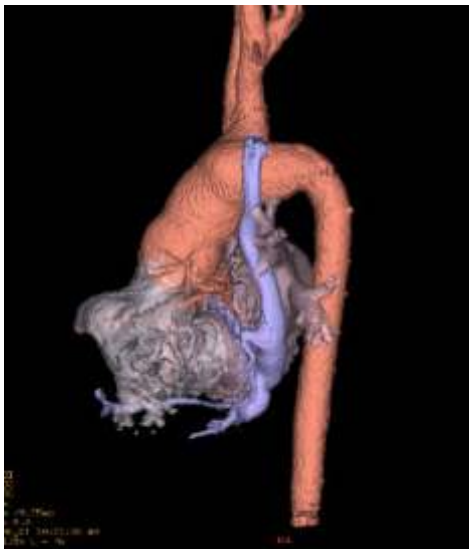

Descripción: Paciente de 3 años de edad con diagnóstico prenatal de Hipoplasia del ventrículo izquierdo (HVI) con atresia mitro aórtica quien a los 9 días de vida se realiza cirugía de Norwood Sano, evoluciona con re coartación de aorta asociada a insuficiencia tricúspidea moderada – severa por el que se realiza angioplastia de la zona de coartación de aorta. A los 5 meses se realiza hemianuloplastia anterior tricúspidea, aortoplastía con parche, homoinjerto pulmonar y Glenn. El paciente es referido para cirugía de Fontan. Al examen físico cianosis leve, precordio calmo, pulsos periféricos presentes y simétricos, no hepatomegalia. R1 y R2 único, soplo suave en base, no R3. No edemas, no circulación colateral toraco abdominal, saturación 84%, peso: 14.5 kg. Se realizaron los siguientes estudios complementarios previo al procedimiento: § ECG: ritmo sinusal, eje en extrema derecha (180°), RS derecha, sin trastornos de repolarización. § Radiografía de tórax: cardiomegalia a expensas de cavidades derechas con flujo pulmonar conservado. § Ecocardiograma Doppler color: CIA amplia, hipoplasia del ventrículo izquierdo. Ventrículo derecho hipertrófico y dilatado con disfunción sistólica leve. Válvula tricúspide displásica con Insuficiencia leve por coaptación. Neo aorta normofuncionante, Glenn permeable. Vena cava superior izquierda (VCSI) con flujo reverso. § Angiotomografía la cual demostró la presencia de VCSI en continuación con el seno coronario (SC) atrético. Se observan venas cardiacas dilatadas, el contraste queda retenido en la misma. § Cateterismo cardíaco: al realizar venocavografía se evidencia el drenaje de la vena innominada en la vena cava superior derecha y posteriormente en rama pulmonar derecha a través de la anastomosis del Glenn permeable. Se observa VCSI que drena en SC hipoplásico, de terminación atrética, observando pasaje a través de venas coronarias que desembocan en el techo de la aurícula. Test de oclusión de la VCSI con balón obteniendo presiones del circuito Glenn con un descenso de 15 a 12 mmHg. Posteriormente se realiza cirugía de Fontan fenestrado con destechamiento del SC y ligadura de VCSI. Presentó complicaciones en el post quirúrgico: quilotórax, neumotórax e infección del sitio quirúrgico; recibiendo tratamiento específico con posterior evolución favorable. Actualmente medicado con furosemida, enalapril, sildenafil, ácido acetil salicílico, espironolactona y carvedilol. Saturando 91%. Control ecocardiográfico con función sistólica conservada e insuficiencia de la válvula AV leve. Conclusión: La atresia del ostium del seno coronario se asocia a la persistencia de la VCSI con una prevalencia baja. En tales casos, la VCSI lleva la sangre en sentido retrógrado desde el sistema coronario, a través de una vena puente, a la vena cava superior derecha dando lugar en ocasiones a la elevación de la presión venosa sistémica lo que podría deteriorar la perfusión venosa coronaria. Este hallazgo no tiene consecuencia clínica cuando la anatomía cardiaca es normal. Sin embargo, es de relevancia en pacientes con ventrículo único, que requieren una cirugía de anastomosis cavo pulmonar o de Fontan considerando su indicación quirúrgica.

0054 - AVULSION DEL MUSCULO PAPILAR ANTEROLATERAL EN TIEMPOS DE PANDEMIA

Unidad Temática: Ecocardiografía

FAVINI, Agustin | CORNA, Giuliana | STOGER RODRIGUEZ, Guillermo Ignacio | LUCAS, Luciano | FALCONI, Mariano Luis

Hospital Italiano de Buenos Aires

Introducción: La ruptura del músculo papilar anterolateral es una complicación del síndrome coronario agudo poco frecuente, porque éste usualmente tiene doble irrigación (obtusa marginal de la arteria circunfleja y primera diagonal de la arteria descendente anterior); se asocia a infarto de pared anterior. Las terapias de reperfusión han logrado una reducción sustancial de la frecuencia de complicaciones mecánicas del infarto, ocurriendo actualmente en menos del 0,1% de los pacientes. El contexto epidemiológico de la pandemia por COVID19, no solo demora la consultas cardiológicas sino que también dificulta algunos diagnósticos cardiovasculares con síntomas en común como la disnea.

IMAGEN 1: Ecocardiograma transesofágico, vista medio esofágica a 0 grados. Se observa musculo papilar anterolateral avulsionado (Flecha) que ingresa a la aurícula izquierda.

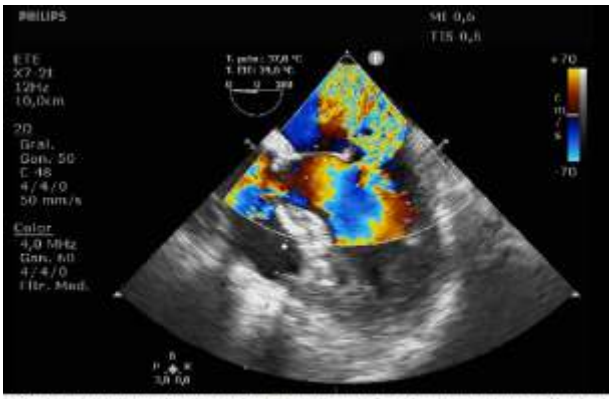

IMAGEN 2: Ecocardiograma transesofágico, vista medio esogafica a 0 grados. Se observa reflujo mitral excentrico hacia la pared libre de la aurícula izquierda de grado severo.

Descripción: Se presenta el caso de una paciente de sexo femenino de 65 años de edad, sin antecedentes cardiovasculares de relevancia que consulta por disnea progresiva hasta clase funcional 4. Al interrogatorio dirigido refirió un episodio de dolor precordial típico 10 días previos, que evolucionó con disnea progresiva, junto con registros subfebriles, astenia y malestar general. Por haber presentado un contacto estrecho con caso positivo de COVID-19, fue evaluada por guardia 5 días posterior al comienzo de los síntomas, se realizó PCR por hisopado nasofaríngeo con resultado negativo. Se interpretó como un caso sospechoso por lo que se indicó aislamiento. Por persistencia de los síntomas, decidió consultar nuevamente. Al examen físico de ingreso se encontraba hipotensa, con desaturación al aire ambiente, taquipneica y con regular mecánica ventilatoria. Se evidenció un soplo sistólico eyectivo de difícil caracterización por taquipnea y taquicardia. Se auscultaban rales crepitantes húmedos hasta vértices pulmonares. Al ingreso requirió asistencia respiratoria con ventilación no invasiva. Se mantuvo la sospecha de COVID-19 por lo que se tomó un nuevo hisopado nasofaríngeo y se instauró tratamiento con dexametasona. El laboratorio mostró leucocitosis de 24000 /cm3 con elevación de biomarcadores cardiacos: troponina ultrasensible de 537 pg/ml (valor normal <15 pg/ml) y NT-proBNP de 6786 pg/ml (valor normal 125 pg/ml). En el electrocardiograma de ingreso se observó infradesnivel del segmento ST en DII, DIII y aVF,Supradesnivel del ST de 1 mm en aVL, V1 y V2. La radiografía de tórax mostró radiopacidades difusas en alas de mariposa en ambos campos pulmonares. La paciente evolucionó con hipotensión sostenida, requerimiento de vasopresores y desaturación. Se interpretó el cuadro como shock cardiogénico secundario a síndrome coronario agudo con elevación del segmento ST, por lo que se decidió activar servicio de hemodinamia de urgencia y asegurar la vía aérea con intubación orotraqueal. La cinecoronariografía evidenció oclusión ostial del ramo obtuso marginal de la arteria circunfleja con el resto de las arterias sin lesiones angiográficamente significativas. Se realizó un ecocardiograma transtorácico que evidenció función sistólica ventricular izquierda conservada con una FEY >70% con insuficiencia mitral severa con imagen de masa hiperrefringente que se mueve libremente en el VI que podría corresponder con una ruptura del músculo papilar anterior. El ecocardiograma transesofágico confirmó la avulsión del músculo papilar anterolateral con prolapso de los festones A1, A2 y P1 que determinaban la falta de coaptación de valvas mitrales, generando una insuficiencia libre. (IMAGEN 1) (IMAGEN 2) Considerando el cuadro como una complicación mecánica de infarto, se decidió colocar un catéter swan ganz, balón de contrapulsacion intraaortico y realizar cirugía de urgencia con reemplazo de la válvula mitral por prótesis biológica Hancock número 25 mediante toracotomía derecha mínima. La paciente toleró el procedimiento sin complicaciones. Evolucionó favorablemente con egreso hospitalario a los 10 días de postoperatorio.

0056 - FDG-PET EN UN PACIENTE CON CIRUGÍA DE BENTALL DE BONO Y SOSPECHA DE ENDOCARDITIS INFECCIOSA

Unidad Temática: Cardiología Nuclear

MERANI, Maria Fernanda | RODRÍGUEZ, Marina | GALLO, Juan Cruz | CAMPISI, Roxana

Diagnóstico Maipú

Introducción: Las guías europeas actuales consideran a la tomografía por emisión de positrones (PET) combinada con tomografía computada multicorte (TC) como uno de los criterios mayores para el diagnóstico de endocarditis infecciosa de válvula protésica.

Descripción: Hombre de 35 años que ingresa por síndrome febril. Presenta como antecedente cirugía de Bentall modificada por insuficiencia valvular aórtica severa (válvula bicúspide) y dilatación aneurismática de aorta ascendente realizada 5 meses previos a la consulta. El paciente refirió fiebre más mialgias de 6 días de evolución. Sus signos vitales eran TA 120/74 mmHg, frecuencia cardíaca 75 lpm y frecuencia respiratoria 20 por minuto. Al examen físico el murmullo vesicular se encontraba conservado y en la auscultación cardíaca se evidenció soplo diastólico III/VI en foco aórtico. Se tomaron 2 hemocultivos en 2 días diferentes los cuales fueron negativos al quinto día. En el segundo y tercer día de la internación presentó picos febriles, sin foco infeccioso aparente. El laboratorio presentó un descenso de glóbulos blancos hasta 2500 con inversión de la fórmula leucocitaria (predominio de linfocitos). Se detectaron anticuerpos Ig G e Ig M positivos para dengue. En el ecocardiograma transesofágico se observó una imagen sugerente de hematoma periprotésico aórtico y otra redondeada ecogénica de aproximadamente 2 cm de diámetro en cara posterior de tubo valvulado (vegetación vs. hematoma); la función sistólica del ventrículo izquierdo se encontraba preservada y la prótesis mecánica aórtica era normofuncionante. Ante estos hallazgos se le indicó realizar un estudio de FDG con PET para certificar la ausencia de vegetación en dicho sitio. El estudio fue efectuado en un equipo híbrido PET/CT aproximadamente 60 minutos post-inyección endovenosa de FDG (10.3 mCi) previo registro de la glucemia (106 mg/dl) en ayunas. Se obtuvieron imágenes multiplanares de alta resolución desde la calota craneana hasta el tercio medio de los muslos más secuencias cardio dedicadas. El paciente realizó una dieta rica en grasas y baja en carbohidratos por 36 hs antes del estudio más 12 hs de ayuno para suprimir la captación fisiológica de la FDG por el miocardio. Dentro de los hallazgos: Huellas quirúrgicas en relación a la cirugía de Bentall de Bono, observándose a nivel de la raíz aórtica en la pared posterior una imagen en semiluna hipodensa que presenta un área focal hiperdensa que se asocia a foco hipercaptante (SUV máx: 7, SUV ratio > 2), la cual impresiona corresponder a hematoma en vías de resolución. Aumento difuso de la captación de FDG a nivel de la aorta ascendente de aspecto inflamatorio. Ausencia de captación del radiotrazador en el plano valvular aórtico. Incremento de captación de FDG en esternotomía vinculable a cirugía reciente. El paciente se externa medicado con: enalapril 5 mg/día, carvedilol 12.5 mg/día, atorvastatina 20 mg/día y anticoagulado. Se indica seguimiento por servicio de cardiología. Se contactó al paciente al año del estudio PET, refiriendo estar en CF I. Conclusión: Con el antecedente de cirugía reciente de Bentall de Bono, la presencia de síndrome febril nos obligó a descartar endocarditis de válvula protésica y absceso del tubo. La combinación del ecocardiograma, el laboratorio y el FDG-PET hicieron que el diagnóstico de endocarditis fuera rechazado. En nuestro paciente, la causa más probable de fiebre pudo estar vinculada a infección por dengue dado los niveles aumentados de los anticuerpos.

0058 - ANEURISMA DE AORTA ABDOMINAL EN PACIENTES CON SÍNDROME DE MARFAN CONFIRMADO GENÉTICAMENTE

Unidad Temática: Tomografía computada y resonancia magnética

CARRERO, María Celeste(1) | TORRES, Silvina Andrea(1) | VIGUIE, Soledad(1) | ERCOLI, Gabriel(2) | STUTZBACH, Pablo Guillermo(1)

ICSI (INSTITUTO CARDIOVASCULAR SAN ISIDRO)- SANATORIO LAS LOMAS (1); GENESIA (2)

Introducción: El síndrome de Marfan (SM) es un trastorno genético autosómico dominante resultante de una mutación en el gen FBN1. Presenta una alta penetrancia y una gran variabilidad intrafamiliar e interfamiliar, con una prevalencia estimada de 1 caso cada 3.000-5.000

individuos. La fibrilina-1 (codificada genéticamente en el cromosoma 15) es un componente importante de las microfibrillas de la matriz extracelular y como resultado de su alteración se produce la fragmentación y el desorden de las fibras elásticas. El síndrome comprende manifestaciones a nivel ocular, esquelético, pulmonar y cardiovascular. El aneurisma aórtico y la disección aórtica son responsables de la morbi-mortalidad de esta patología. La afectación cardiovascular incluye dilatación de la aorta ascendente con predominio a nivel de la raíz aórtica (anulectasia aórtica), disección o rotura aórtica (sobre todo a nivel de la aorta ascendente) e insuficiencia aórtica o mitral con prolapso valvular mitral. La afectación aórtica es el marcador de supervivencia de los pacientes con SM. Los aneurismas aórticos en el síndrome de Marfan pueden ser múltiples y frecuentemente se encuentran en la raíz aórtica y aorta torácica. El aneurisma de aorta abdominal (AAA) es raro en pacientes con síndrome de Marfan, si bien existen algunos reportes aislados y aún se desconocen los resultados a largo plazo. .En el último tiempo, se han descripto aneurismas aórticos periféricos (ilíacos, poplíteos, principalmente).

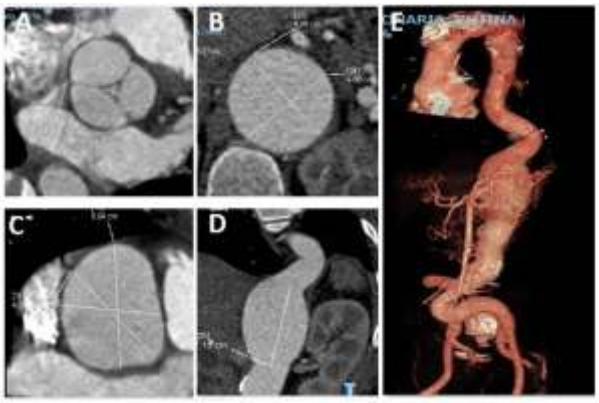

Descripción: Resulta interesante revisar las características clínicas y evolutivas de una serie de 3 pacientes miembros de una numerosa familia con SM con variante patogénica heterocigota del gen FBN1 que presentaron aneurisma de aorta abdominal. A partir del diagnóstico del caso índice se realizó screening de familiares de primer grado con examen físico completo, ecocardiograma Doppler color y ecografía de aorta abdominal. Por tratarse de una familia numerosa con alta tasa de natalidad y dada la herencia autosómica dominante de la patología, se diagnosticaron 26 familiares que cumplieron con criterios clínicos de SM. De los 26 casos detectados en la familia se revisan 3 que presentaron AAA como parte del SM (Figura 1). La paciente #1 es hermana del caso índice de 44 años, con antecedente de 7 embarazos, en la que se detecta aneurisma de raíz aórtica y de aorta abdominal con diámetro máximo de 49mm, quien se niega a tratamiento quirúrgico. La paciente #2 es hermana del caso índice con aneurisma de aorta abdominal yuxtarrenal de diámetro máximo 55 mm operada recientemente. El caso #3 es sobrino del caso índice e hijo de la paciente #2 y presentó aneurisma de raíz aórtica y de aorta abdominal con cirugía de Bentall de Bono y endoprótesis aórtica. En los 3 casos el aneurisma de aorta abdominal fue detectado inicialmente por ecografía y confirmado con tomografía y presentaron indicación quirúrgica. Conclusión: La evaluación de estos 3 casos dentro de una familia con numerosos miembros con SM confirmado genéticamente permite analizar la variabilidad de expresión fenotípica de dicha enfermedad. Asimismo, más allá de la evaluación de los diámetros de la aorta torácica, deben evaluarse la aorta abdominal y el resto de las arterias, ya que existen aneurismas en otras localizaciones más allá de la raíz aórtica.

0060 - COMPLICACIÓN POST QUIRÚRGICA DE REEMPLAZO DE VÁLVULA BIOLÓGICA EN POSICIÓN PULMONAR EN TETRALOGÍA DE FALLOT

Unidad Temática: Cardiología Pediátrica

PASTARO, Daniela | CAZALAS, Mariana Elisa | SOLIS, Claudio Esteban | VERON, Luis Facundo | GOLDSMAN, Alejandro

SANATORIO SAGRADO CORAZÓN

Introducción: La disección pulmonar es un evento infrecuente y raro con alto riesgo vital que suele presentarse en pacientes con hipertensión pulmonar aunque ha sido asociado a cardiopatías congénitas, enfermedades valvulares adquiridas, alteraciones del tejido conectivo y cambios degenerativos o inflamación crónica de la arteria pulmonar. Los avances en las técnicas de imágenes han facilitado el diagnóstico precoz. Una vez diagnosticado puede necesitar cirugía de urgencia aunque aún no hay guías claras respecto a la conducta quirúrgica.

Descripción: Paciente masculino de 10 años de edad, con antecedente de síndrome de Di George y Tetralogía de Fallot corregido a los 6 meses de vida, valvuloplastia pulmonar a los 9 años y recambio de válvula pulmonar (VP) biológica 3 semanas previo a la internación. Ingresa por cuadro paroxístico neurológico asociado a fiebre de 72hs de evolución. Se solicita TAC de cerebro sin imagen patológica, se

toman hemocultivos sin rescate de germen y se realiza ecocardiograma Doppler donde se constata imagen compatible con disección de arteria pulmonar (AP) con extensión al tracto de salida de ventrículo derecho (TSVD). Se evidencia con Doppler color la presencia de flujo dentro del probable flap de disección. Se solicita resonancia magnética mostrando pseudoaneurisma y disección AP y cateterismo donde se constata pasaje de flujo paravalvular desde VD hacia AP con formación de pseudoaneurisma desde el tronco de AP hacia el TSVD provocando su compresión. Se decide luego del alta infectológica se realiza la resección quirúrgica del pseudoaneurisma de AP con implante de nueva válvula biológica pulmonar sin complicaciones.

0062 - ACCIDENTE CEREBROVASCULAR EN EDAD PEDIÁTRICA SECUNDARIO A TUMOR CARDÍACO

Unidad Temática: Cardiología Pediátrica

PASTARO, Daniela(1) | BECK, Martín Alejandro(2) | GARCIA MERA, Marcela(1) | ZAYAT, Andrea Felicitas(1) | GOLDSMAN, Alejandro(1)

SANATORIO ANCHORENA RECOLETA (1); SANATORIO ANCHORENA SAN MARTIN (2)

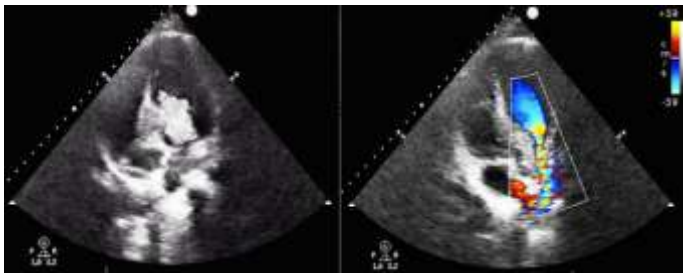

Introducción: Los tumores cardíacos tienen una incidencia muy baja en niños, la mayoría de éstos son benignos. Los más frecuentes son rabdomioma y fibroma representando el 80% del total. El tumor cardíaco primario maligno más frecuente es el sarcoma. La presentación clínica depende de la edad del paciente así como del tamaño y su localización. Muchos niños pueden estar asintomáticos o presentarse con síntomas críticos como arritmias, embolismo e insuficiencia cardíaca o respiratoria. Sus principales diagnósticos diferenciales son los trombos o vegetaciones, quiste pericárdico, aneurisma o divertículo congénito cardíaco. Los estudios complementarios inicialmente incluyen el ecocardiograma Doppler y la resonancia (RMN) cardíaca tiene una gran importancia en la caracterización tisular.

Descripción: Paciente masculino de 11 años de edad, previamente sano, derivado de otro sanatorio para estudio por debilidad en miembro superior izquierdo, dificultad para el habla y síndrome confusional. Al ingreso se constata paresia fascio-braquio-crural izquierda, discurso incoherente, pupilas mióticas reactivas, hemodinámicamente compensado. Se realiza angioRMN cerebral donde se detecta lesión isquémica que afecta a núcleos caudado, lenticular y parénquima córtico-subcortical temporal y parietal derechos con pérdida de señal de flujo a nivel del segmento M1 de la arteria cerebral media derecha. A la auscultación cardíaca se evidencia soplo sistólico eyectivo en foco aórtico por lo que se solicita ecocardiograma Doppler color observándose una masa móvil de gran tamaño, intraventricular izquierdo, adherida al septum, heterogénea, de bordes irregulares que obstruye parcialmente el tracto de salida de ventrículo izquierdo (VI), con protusión hacia la aorta durante la sístole. Se decide realizar RMN cardíaca evidenciándose masa en VI adherida a segmento inferoseptal basal y medial infiltrándolo, de 76 x 31 mm con bordes loculados, isointensa y heterogénea con el miocardio, presentando realce tardío heterogéneo luego de la inyección con gadolinio. Se decide en forma multidisciplinaria, con servicios de Hematología, Cirugía Cardiovascular, Cardiología y Terapia Intensiva pediátrica; la resección quirúrgica. Se reseca la parte móvil de la masa sin lograr la resección total ya que presenta evidencia macroscópica de infiltración septal. Se obtiene anatomía patológica concluyendo sarcoma sinovial de pronóstico reservado, continuando seguimiento en conjunto con servicio de Oncología.

0063 - ANEURISMA "GIGANTE" DE ARTERIA CORONARIA

Unidad Temática: Multi-imagen

ZANONI, Celeste Andrea | GIRELA, Alejandro Germán | DE LA VEGA, Alejandro Hugo | URDIALES, Pedro Luis

FUNDACIÓN MÉDICA RIO NEGRO Y NEUQUÉN - INSTITUTO CARDIOVASCULAR DEL SUR

Introducción: Se define al Aneurisma Coronario al segmento dilatado, mayor a 1,5 veces del diámetro de la arteria coronaria. Los aneurismas que exceden 4 veces el diámetro del vaso se consideran "Gigantes". Su incidencia es baja, entre el 0.02 – 0.2% de los pacientes (1). El tratamiento es controvertido, sin embargo, en aquellos denominados "Gigantes" se recomienda el tratamiento quirúrgico. Presentamos el caso de un paciente joven con un Aneurisma de arteria Coronaria Derecha de 10 cm de diámetro, tratado en forma quirúrgica.

Descripción: Paciente masculino de 44 años, tabaquista activo sin otros antecedentes personales. Consulta por disnea progresiva de cinco meses de evolución, al examen físico no presenta particularidades. Se realiza ECG que evidencia taquicardia sinusal, laboratorio dentro de parámetros normales. Para continuar el estudio de su disnea, se solicita ecocardiograma que evidencia una gran masa de 9 x 9.4 cm, con flujo heterogéneo en su interior, de aspecto quístico; que genera compresión sobre cara anterior de ventrículo derecho, conservando la función de este (Ver Figura 1). Se decide continuar con una angiotomografía, que impresionaba disección en seno coronario derecho, autolimitada a nivel de la unión sinotubular, con extensión al ostium de arteria coronaria derecha(CD), con voluminosa dilatación aneurismática del falso lumen de 11,8 x 10,56 cm, con oclusión ostial del lumen verdadero de arteria CD (Ver Figura 2). A partir de esto se decide realizar cinecoronariografía, que evidencia circulación izquierda normal, y la arteria coronaria derecha con una marcada dilatación de la misma, confirmando la presencia de aneurisma, cuyos diámetros a través de este método, 17 x 14.5 cm (Ver Figura 3). Se define tratamiento quirúrgico, realizando canulación femoral arterio-venosa con entrada en circulación extracorpórea, seguido de esternotomía con sierra oscilante (aneurisma ubicado sobre mediastino anterior, descansando sobre tabla interna de esternón). Clampeo aórtico, con cardioplejía sanguínea anterógrada de Del Nido (Ver figura 4). Finalmente se realiza apertura del saco aneurismático gigante, exposición de arteria coronaria derecha distal al mismo, generando bypass con vena safena invertida a lecho distal de coronaria derecha. Perfusión cardiopléjica por puente safeno; se realiza exéresis de aneurisma, marsupialización del mismo. Aortotomía transversa con colocación de parche pericárdico bobino, ocluyendo ostium coronario derecho (Ver Figura 5 y 6). Durante el postoperatorio evoluciona favorablemente, brindando alta sanatorial a los cinco días de realizada la intervención. Se recibe anatomía patológica por ambulatorio, confirmando aneurisma de arteria coronaria derecha.

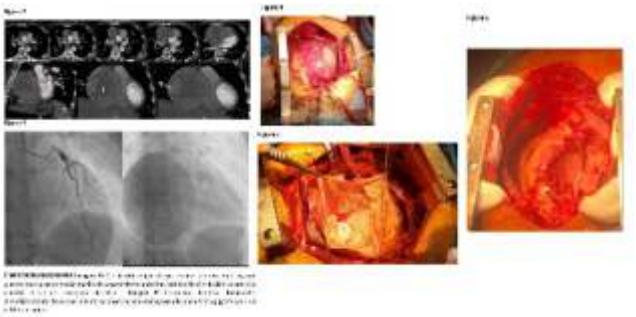

0064 - TROMBOSIS AORTO-ILIACA EN COVID-19: REPORTE DE CASO

Unidad Temática: Vascular

MORALES, Cecilia | PASQUEVICH, Viviana | DE SANTOS, Mariela | GRANILLO, Marcos | REYES, Graciela

Hospital El Cruce SAMIC, Florencio Varela

Introducción: Sabemos que los pacientes con infección grave por COVID-19 desarrollan complicaciones trombóticas potencialmente mortales en un porcentaje significativamente mayor que la población general (1). Un estudio holandés mostró que la incidencia de complicaciones trombóticas en pacientes internados en terapia intensiva con COVID-19 era del 31% (2). Mientras que un estudio de los Hospitales Universitarios Vall d'Hebron y Germans Trias i Pujol, describió que uno de cada cuatro pacientes graves con COVID-19 que ingresan en la UCI sufrían una trombosis venosa o pulmonar (3). Sin embargo, hay escasos reportes sobre las complicaciones trombóticas arteriales y la mayoría de ellos es en relación con vasos de mediano calibre. Presentamos un caso de trombosis aorto-ilíaca y sus complicaciones isquémicas asociadas.

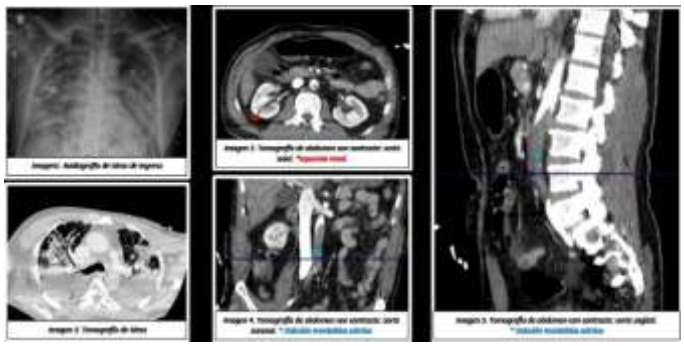

Descripción: Paciente masculino de 57 años de edad, con antecedentes de angina crónica estable clase funcional II de un año de evolución, en plan de cirugía de revascularización miocárdica por enfermedad severa de los 3 vasos coronarios. Se encontraba realizando estudios pre-quirúrgicos cuando intercurre con astenia, por lo que en contexto de pandemia por COVID-19, se realiza hisopado nasofaríngeo (test de antígeno por inmunocromatografía) siendo el mismo positivo. Transcurre la enfermedad de forma leve, en domicilio. A las 3 semanas del diagnóstico, presenta dolor lumbar de inicio súbito, de gran intensidad, asociado a impotencia funcional, parestesias y frialdad de los miembros inferiores. Por agregar sudoración y falta de aire, es traído en ambulancia a la guardia de nuestro centro con 5 horas de evolución. Ingresa en edema agudo de pulmón

hipertensivo (imagen 1) que requiere rápidamente intubación orotraqueal y conexión a asistencia respiratoria mecánica, evolucionando con hipotensión por lo que se inicia soporte vasopresor con noradrenalina. Se realiza de manera urgente angiotomografía de tórax, abdomen y pelvis evidenciándose trombosis con oclusión total de la aorta abdominal infrarrenal que se extiende hasta la bifurcación de las arterias ilíacas (imágenes 4, 5), adquiriendo las ilíacas interna y externa flujo por colaterales; áreas hipodensas lineales y otras triangulares en ambos riñones y el bazo, que sugieren isquemia (imagen 3). En el tórax presentaba consolidaciones con broncograma aéreo multilobares, en ambos campos pulmonares, subtotales, asociadas a derrame pleural bilateral de moderada cuantía (imagen 2). Se interpreta el cuadro como isquemia arterial aguda secundaria a trombosis in situ de aorta abdominal, por lo que se procede a realizar en quirófano trombectomía aórtica con Fogarty por vía femoral bilateral (imágenes 6 y 7). Continuó internación en la unidad coronaria, donde se realiza ecocardiograma Doppler color transtorácico que evidencia ventrículo izquierdo con incremento de los volúmenes de fin de sístole y diástole, con deterioro severo de la función sistólica (imagen 8), trastornos de la motilidad en los 3 territorios coronarios y ecogenicidad sanguínea espontánea a nivel apical y medial; disfunción diastólica severa, sin valvulopatías significativas. El Doppler arterial de miembros inferiores evidencia suboclusión trombótica de la arteria poplítea izquierda (imágenes 9 y 10), con flujo monofásico postobstructivo y ausencia de flujo en arteria pedia y tibial posterior distal homolateral. Flujos conservados en miembro inferior derecho. Se inicia anticoagulación con heparina sódica en bomba de infusión continua, con mejoría de la perfusión distal del miembro inferior izquierdo. Intercurre a las 48 horas con rabdomiolisis evolucionando con insuficiencia renal aguda no oligúrica, sin requerimiento de hemodiálisis, e inestabilidad hemodinámica. A las 72 horas presenta livideces de miembro inferior izquierdo, constatándose oclusión de arteria poplítea izquierda sin viabilidad del miembro y se decide ingreso a quirófano para amputación supracondílea. Evoluciona de manera tórpida, produciéndose el deceso en las siguientes horas por falla multiorgánica.

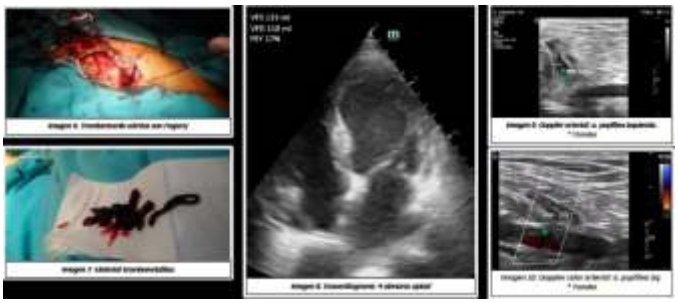

0065 - STRAIN EN DEPORTISTA DE ALTO RENDIMIENTO: “FATIGA VS ADAPTBILIDAD CARDÍACA”

Unidad Temática: Miocardiopatías

MANGANIELLO, Carlos Francisco | GARCÍA ZAMORA, Sebastián

HOSPITAL DE BOLIVAR "DR. CAPREDONI"

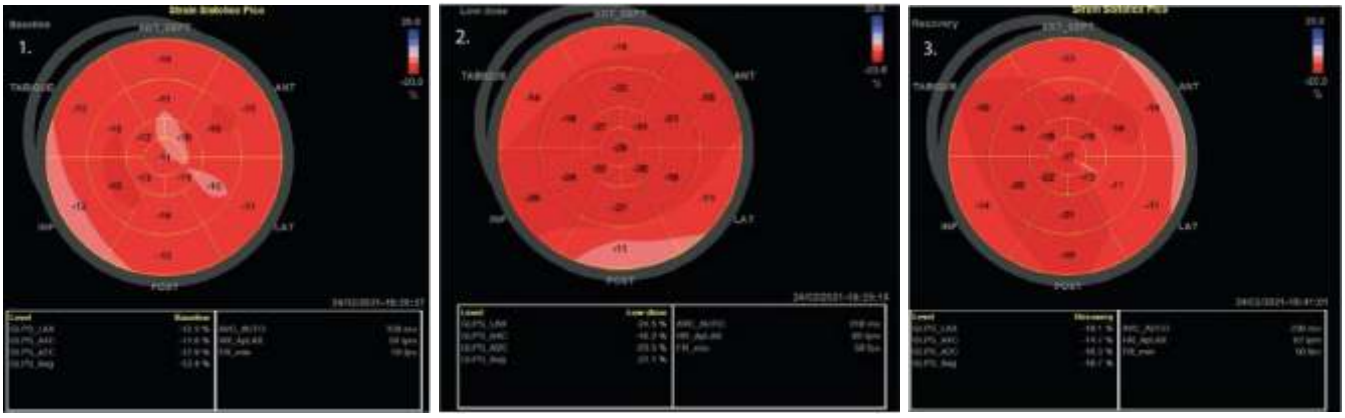

Introducción: Varón de 41 años, sin antecedentes personales, ni familiares de relevancia. Atleta de alto rendimiento "Triatlón", más de 8 horas de entrenamiento por semana. Se realiza Eco Stress con camilla supina (protocolo ABCD 2020), como evaluación deportiva.

Descripción: En el electrocardiograma de reposo presenta cambios en la repolarización en cara anterior “borderline a cambios miocardiopaticos”. Con bradicardia y cambios estructurales (agrandamiento de ambas aurículas, hipertrofia excéntrica del Ventrículo izquierdo), definiendo “Corazón de Atleta”. Se realiza Eco Stress con camilla supina: en la etapa basal se evidencia dentro de los parámetros de función sistólica: Fracción de eyección levemente disminuida 51 % que podría corresponder también a "Corazón de Atleta" y deformación de fibra francamente disminuido, Strain longitudinal global -12 (Bull eye 1). En etapa de pico de esfuerzo aumento significativo de ambos parámetros: Fracción de eyección 61% y del Strain longitudinal global

22 (Bull eye 2). Poniendo de manifiesto la integridad de la fibra miocárdica. Reserva contráctil conservada: aumento de 10 puntos porcentuales de la FEY, de 10 puntos del Strain longitudinal global y la elastancia del ventrículo izquierdo: 2.4 (valor normal > 2). Y en etapa de recuperación nuevamente disminuye la fracción de eyección y el Strain similar a la etapa basal. (Bull eye 3). Se efectúa cardioresonancia con gadolinio: agrandamiento biauricular, sin reemplazo graso, edema, ni realce de contraste tardío patológico. Conclusión: en este deportista de alto rendimiento con "Corazón de Atleta", las nuevas tecnologías de deformación miocárdica nos ayudan a comprender los mecanismos de adaptabilidad/fatiga cardiaca. En este caso podemos definirlo como Adaptabilidad con un comportamiento bifásico: Strain francamente disminuido en etapa basal con aumento significativo en pico de esfuerzo y nuevamente disminución de la deformación en etapa de recuperación. Con reserva contráctil, parámetros de ecoestress diastólico normales y cardioresonancia sin alteraciones intramiocárdicas.

0068 - VALVE IN VALVE MITRAL EN PACIENTE CON TROMBOSIS VALVULAR RECURRENTE.

Unidad Temática: Multi-imagen

DENES, Julieta | PESSIO, Carla Leticia | CARRERO, Maria Celeste | DE STEFANO, Luciano | STUTZBACH, Pablo Guillermo

ICSI (INSTITUTO CARDIOVASCULAR SAN ISIDRO)- SANATORIO LAS LOMAS

Introducción: Las prótesis valvulares en posición mitral se asocian a complicaciones como trombosis (sobre todo las mecánicas) y degeneración (en el caso de biológicas). Por ello, la plástica sigue siendo la mejor opción en dicho escenario. Se presenta el caso de una paciente quien luego de una plástica fallida presenta múltiples complicaciones asociadas a prótesis valvulares en posición mitral. El "Valve in Valve" mitral ha surgido como una alternativa para los pacientes de alto riesgo quirúrgico.

Descripción: Paciente femenina de 46 años con antecedente de insuficiencia mitral severa mixomatosa sintomática para disnea, a quien en 2010 tras intento frustro de plástica mitral se le colocó prótesis mecánica en posición mitral. Recibió anticoagulación con acenocumarol. En 2013 intercurrió con accidente cerebrovascular cardioembólico en contexto de RIN subóptimo, por lo que se rotó a warfarina. Sin embargo, a los tres meses presentó isquemia de miembro inferior derecho secundaria a embolia por trombosis de prótesis valvular. Se decidió reintervención quirúrgica con reemplazo valvular mitral con prótesis biológica. En 2019 evolucionó con disnea de esfuerzo progresiva con un ecocardiograma transtorácico que evidenció aumento de gradiente transprotésico mitral (gradiente máximo 19 mmhg, medio 8 mmhg), engrosamiento de velos con fracción de eyección del ventrículo izquierdo conservada y dilatación de aurícula izquierda. Se profundiza estudio para determinar origen de aumento de gradientes con ecocardiograma transesofágico, angiotomografía cardiaca y resonancia cardíaca con gadolinio. En la primera, se detectó prótesis en posición mitral con engrosamiento en ambas valvas, mostrando imagen hipointensa difusa en relación con las mismas, compatible con trombosis. En las imágenes de Resonancia se evidencia prótesis en posición mitral con aumento de espesor valvular, hipointenso tanto en secuencias de CINE como en las de realce tardío de gadolinio, con aceleración del flujo valvular. Función de ventrículo izquierdo de 50% y realce tardío con gadolinio difuso inespecífico (imagen 1). Los hallazgos obtenidos en los métodos de imágenes fueron compatibles con nueva trombosis de válvula protésica. En primera instancia se decidió intensificar anticoagulación con agregado de heparina de bajo peso molecular. Ante ausencia de mejoría y factibilidad técnica, el Heart Team decidió realizar Valve in Valve mitral como tratamiento en paciente de alto riesgo quirúrgico (imagen 2). Se intervino en abril del 2020, sin complicaciones hasta el momento.

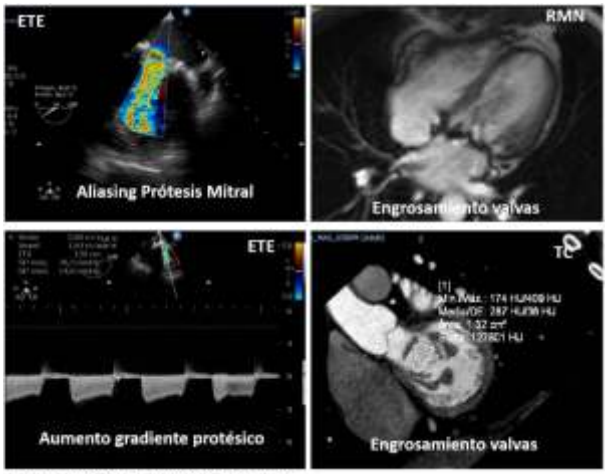

Imagen 1: evaluación multiimagen de prótesis valvular mitral.

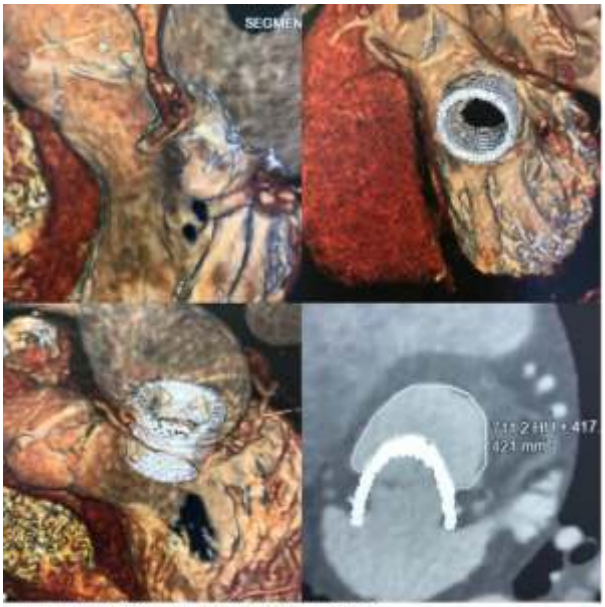

Imagen 2: Reconstrucción 3D tomográfica de valve in valve mitral.

0069 - TROMBO EN TRANSITO CON RIESGO DE EMBOLIA PARADOJAL INMINENTE

Unidad Temática: Ecocardiografía

VEIGA, Florencia Soledad | MRAD, Sebastián Juan Bautista | POMERAANTZ, Eugenia | FALLABRINO, Luciano Nahuel | FERREYRA, Raúl Eduardo

Sanatorio Trinidad Mitre

Introducción: Mujer de 30 años de edad, sin factores de riesgo ni antecedentes cardiovasculares. Por hemorragia digestiva baja secundaria a una enfermedad de Crohn, requirió colectomía subtotal y enterectomia distal, ilestomoía y fístula mucosa en sigma evolucionando en el postoperatorio con neumoperitoneo, y colección parietocólica derecha. Se realiza re exploración quirúrgica, evolucionando en el postoperatorio con insuficiencia respiratoria, que requirío internación en UTI. Es estudiada por sospecha de tromboembolismo pulmonar (TEP) siendo el diagnóstico negativo. Un mes después de la cirugía, consulta al servició de emergencia el día 28/01/2020 por presentar disnea en reposo de inicio súbito

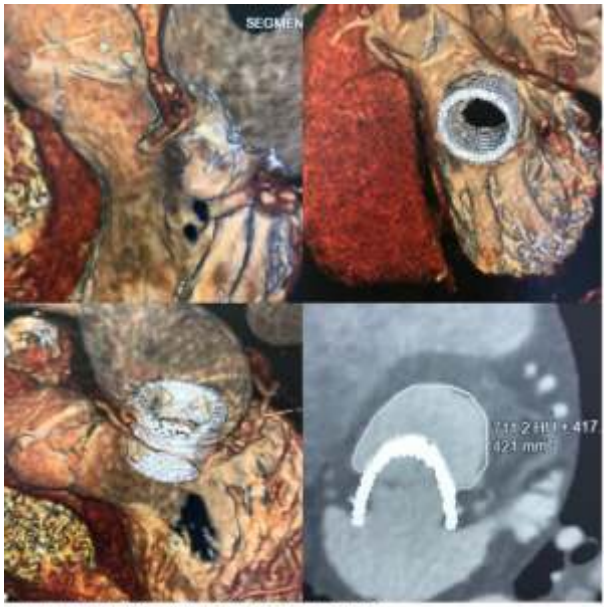

Imagen 2: Reconstrucción 3D tomográfica de valve in valve mitral.

Descripción: A su ingreso la paciente se presenta normotensa, con desaturación al aire ambiente (82%) y frecuencia cardíaca dentro de los parámetros normales. Por nueva sospecha de TEP se solicita angiotomografía de tórax con protocolo para TEP y un ecocardiograma Doppler: Ecocardiograma con Doppler: Diámetros y espesores del VI conservados, con FEVI preservada (75% por Simpson biplano), sin asinergias regionales. Se evidencia una leve dilatación del VD (36 mm) con un septum interventricular con un movimiento paradojal. Imagen móvil en la aurícula izquierda, y al analizar tracto de entrada del ventrículo derecho, se evidencia imagen móvil anclada en el septum interauricular de 18 mm de diámetro. A nivel de septum interauricular se evidencia un aneurisma del mismo, con un trombo en tránsito cabalgando entre ambas aurículas. El ventrículo derecho presenta hipoquinesia severa de su pared lateral con buena motilidad apical ("signo de Mc Connell"), con deterioro de la función sistólica (TAPSE de 15 mm, onda S del anillo tricuspídeo de 8 cm/s). Se evidencia una imagen móvil en la AD correspondiente a una válvula de Eustaquio prominente. El flujo pulmonar presenta una muesca mesosistólica como signo sugestivo de hipertensión pulmonar. Angiotomografía con protocolo para TEP: presencia de múltiples áreas con déficit de relleno que comprometen las arterias pulmonares, lobares, segmentarias y subsegmentarias de ambos pulmones a predominio de lóbulo superior derecho y de ambos lóbulos inferiores. Ante dichos hallazgos, se catalogó el cuadro clínico como un TEP agudo de moderado a alto riesgo, con la presencia de un trombo en tránsito con riesgo de embolismo paradojal inminente, y sin evidencia de trombosis venosa profunda en miembros inferiores mediante ecografía con Doppler venoso. Se decide la infusión de fibrinolíticos. Se constata una mejoría clínica de la paciente y se controla con nuevo ecocardiograma Doppler. Ecocardiograma con Doppler control: El ecocardiograma control a los 60 minutos post fibrinolíticos evidenció una reducción de los diámetros diastólicos del VD, con mejoría de su función sistólica (TAPSE 22 mm, Onda S del anillo tricuspídeo de 10 cm/s). Una exploración sobre el septum interauricular evidencia la ausencia del trombo que previamente cabalgaba en el mismo. En la aurícula derecha se aprecia una válvula de Eustaquio prominente. La paciente evolucionó favorablemente, decidiéndose iniciar anticoagulación oral con un NOAC (Apixaban 5 mg cada 12 hs). Por el antecedente de enfermedad inflamatoria intestinal y las características anatómicas ecográficas, se la considerada como una paciente de riesgo para una recidiva de nuevo evento tromboembólico, por lo cual se decide el cierre percutáneo del foramen oval. Ingresa de forma programada para realización de cierre de FOP. Ecocardiograma con Doppler Tranesofágico: En el ecocardiograma transesofágico pre procedimiento, se evidencia pasaje espontáneo de microburbujas hacia la aurícula izquierda a través de un foramen oval permeable. Se guía la colocación de un dispositivo de cierre percutáneo del foramen oval, sin evidencia de cortocircuitos residuales. Ecocardiograma transtorásico control a las 24 hs con dispositivo de cierre normoimplantado

0070 - COR TRIATRIATUM Y ESTENOSIS DE VENAS PULMONARES EN LACTANTE: A PROPÓSITO DE UN CASO

Unidad Temática: Cardiología Pediátrica

TONELLO, Maria Luján | GOLDSMAN, Alejandro | RAMIREZ, Ana Victoria | RIVAROLA, Marcelo

CEMIC

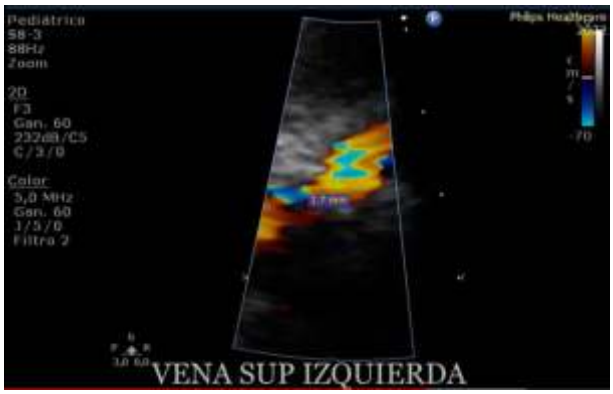

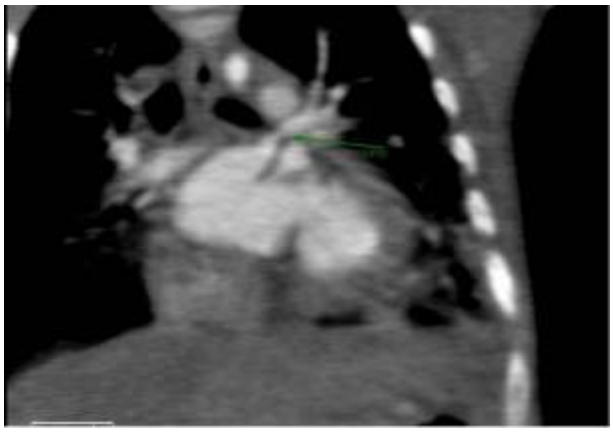

Introducción: El Cor triatriatum es una cardiopatía congénita (CC) rara, incidencia de 0,1 - 0,4% de las CC, debido a una septación anormal dentro de la aurícula izquierda (AI). Se presenta con obstrucción venosa pulmonar, hipertensión pulmonar, falla cardíaca derecha e hipoperfusión sistémica. El grado de compromiso clínico depende del tamaño de la comunicación entre la cámara venosa proximal y la AI distal; y de la comunicación interauricular (CIA). La estenosis de las venas pulmonares es aún más rara, con una incidencia de 0,0017 a 0,03%, y se puede ver asociada a cardiopatías con obstrucción del retorno venoso pulmonar. En ambas patologías, la ecocardiografía es fundamental en el diagnóstico preoperatorio y en el seguimiento postquirúrgico; aunque se requiere en el caso de la estenosis de venas pulmonares el auxilio de otras formas de diagnóstico por imágenes como la resonancia magnética y la tomografía computada.

Descripción: Paciente de sexo femenino, de 35 días de vida, internada por mal progreso de peso. Al examen físico, mal estado general, pálida, taquicárdica, con soplo sistólico eyectivo en foco pulmonar, regular perfusión periférica. Rx de tórax con cardiomegalia severa y edema de pulmón. Ecocardiograma Doppler: Cor triatriatum, membrana dentro de la AI con orificio restrictivo. CIA OS con shunt de izquierda a derecha, restrictiva. Hipertensión pulmonar severa. Dilatación de cavidades derechas. Seno coronario dilatado. Cateterismo cardíaco: confirma el diagnóstico. Por inestabilidad hemodinámica, se realiza cirugía de urgencia, con resección de membrana de cor triatriatum y destechamiento de seno coronario. Evolución tórpida, con mal progreso de peso, y taquicardia. Ecocardiograma Doppler: Retorno venoso pulmonar obstructivo, hipertensión pulmonar moderada. Angiotomografía computada: Estenosis severa difusa de las 4 venas pulmonares, una vena amputada. Sin signos de obstrucción intraauricular. Se decide tratamiento paliativo.

0073 - COARTACIÓN DE AORTA RECURRENTE, EN SÍNDROME DE WILLIAMS

Unidad Temática: Cardiología Pediátrica

DE DIOS, Ana María Susana(1) | TRENTACOSTE, Luis(1) | BIANCOLINI, Julio(2) | BIANCOLINI, María Fernanda(3) | CHOE, Hyon Ju(4)

Sanatorio Trinidad Mitre (1); HOSPITAL PEDRO DE ELIZALDE (2); HOSPITAL PEDRO DE ELIZALDE (3); Hospital de Niños Dr. Ricardo Gutierrez (4)

Introducción: Pacientes portadores de Síndrome de Williams pueden presentar enfermedad de la pared arterial, con estenosis y re estenosis de grandes vasos dando en algunos casos coartación recurrente que afecta largos segmentos de la aorta.

Descripción: Antecedentes personales: Portador de Síndrome de Williams, Diagnostico al nacer: Válvula aórtica bicúspide, coartación de aorta. Operada a los 3 meses de

coartación de aorta, angioplastia con balón a los 8 meses, convulsiones a los 2 años se diagnostica S. de Moya Moya. evoluciona con re-coartacion recurrente que requiere cirugía a los 3 y medio años. Evolución: A los 8 años por eco se registra gradiente 20 mmHg, que impresiona no corresponder a la zona reparada; y turbulencia por color a nivel de aurícula izquierda (coartación de aorta torácica más distal?) pensando en re-coartación de aorta se plantea el caso a hemodinamia y dado que la TA se mantiene estable se decide esperar (por no tener vías de abordaje femoral) y se propone actitud expectante para acceder en el futuro por carótidas y colocar Stent. A los 12 años (24 Kg. Talla: 127 cm), leve incapacidad al caminar y la madre refiere cambios leves de coloración en miembros inferiores durante la marcha?. HTA leve, medicado con enalapril desde los 8 años. Manteniendo TA en valores 120/80 mmHg, Eco se registra gradiente leve pero impresiona en aorta torácica más distal, mantiene gradiente 20 mmHg. Se solicita RMN. Estudios complementarios: a los 8 años se realizó la primera resonancia magnética nuclear (RMN) de control, sin coartación proximal significativa y se informó buen calibre de aorta distal. A los 12 años (26-8-2020) se repite RMN, se reconoce toda la aorta distal pequeña y enorme circulación colateral, no se reconoce lugar de obstrucción en aorta torácica (por cirugía de columna con colocación de barras de metal que hacen eco) severa escoliosis con barra espinal estabilizadora paravertebral izquierdo sujeta en D2 y L4. Se informa Aorta abdominal en toda su extensión de pequeño calibre (promedio de 6 x 6mm). Se recomienda tomografía cardiaca (TMC) para visualizar adecuadamente aorta torácica que confirma obstrucción más distal a la de la reparación quirúrgica de 6 mm de longitud por 3mm de luz. Tratamiento: Cateterismo terapéutico (angioplastia de aorta torácica), se decide in situ esperar para colocar Stent segun futura evolución.

0078 - CONSTRICCION DUCTAL FETAL SECUNDARIA A CONSUMO MATERNO DE DROGAS ANTIINFLAMATORIAS NO ESTEROIDEAS (DAINE)

Unidad Temática: Ecocardiografía

ALBISU, Maria Soledad | PACHECO, Erica | MIRAGLIA, Laura | FELDMAN, Juan Pablo | FABRIS, Juan Pablo

CEDIC BAHÍA BLANCA

Introducción: El ductus arterioso fetal permite el paso del 75 % del gasto cardiaco ventricular derecho, desde la arteria pulmonar hacia la aorta descendente. Este conducto permanece abierto en la etapa prenatal debido a las altas concentraciones de prostaglandinas E2 y E1. La constricción o incluso el cierre ductal fetal, puede verse en el tercer trimestre de gestación con compromiso de la función cardiaca fetal y complicaciones pre y postnatales. Está bien establecida la relación causal con el consumo materno de Drogas Antiinflamatorias No Esteroideas (DAINE), y también con el consumo aumentado de polifenoles en la dieta. El ecocardiograma fetal constituye en la actualidad el método de elección en el diagnóstico de la constricción ductal y la evaluación de sus complicaciones.

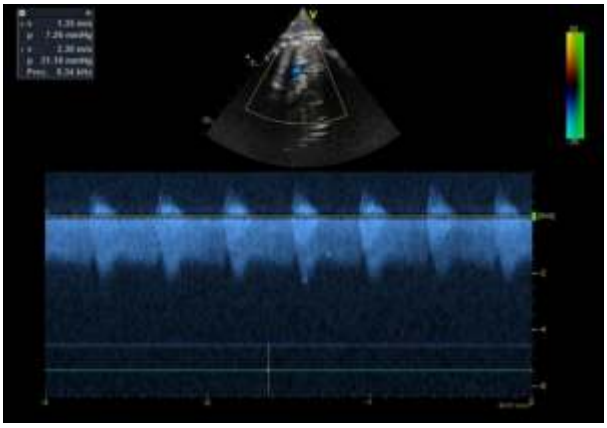

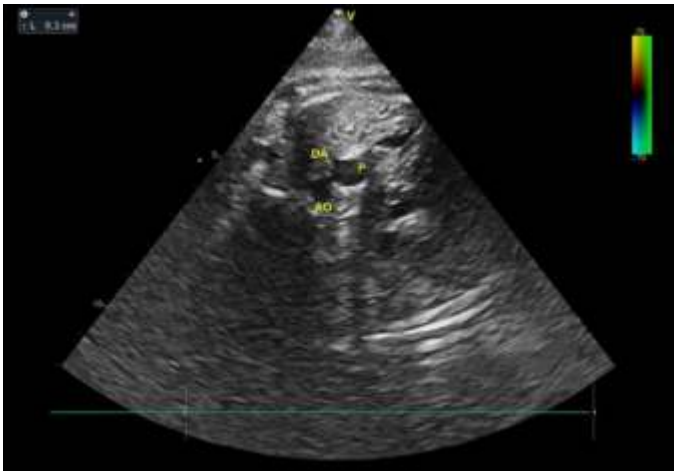

Descripción: Se presenta el caso de una paciente de 29 años de edad, cursando embarazo de 37 semanas de edad gestacional, primigesta, sin antecedentes personales de relevancia, embarazo controlado, que es evaluada con ecografía obstétrica por oligoamnios, en la que se evidencia disfunción ventricular derecha y ausencia de flujo anterógrado a través del tronco de la arteria pulmonar. En posterior evaluación con ecocardiograma fetal se visualiza cardiomegalia, con dilatación de cavidades derechas, insuficiencia tricuspídea moderada, abombamiento de membrana del foramen oval prominente hacia el lado izquierdo y derrame pericárdico. En corte de los vasos se evidencia disminución del calibre del ductus arterioso, con imagen en reloj de arena, y patrón Doppler ductal restrictivo con velocidades sistólicas y diastólicas

aumentadas. Se realiza el diagnóstico de Insuficiencia cardiaca fetal debido a constricción ductal. La paciente había consumido paracetamol y diclofenac, diariamente, la semana previa a la presentación del cuadro, por odontalgia. Se realiza interrupción del embarazo de forma electiva y urgente. Nace un varón de 37 semanas de edad gestacional a quien se evalúa mediante ecocardiograma a los minutos de su nacimiento y durante la semana posterior, con buena evolución cardiológica postnatal.

0080 - ANEURISMA GIGANTE DE ARTERIA CORONARIA DERECHA ASOCIADO A ESTENOSIS CAROTIDEA: UN DESAFIO PARA EL HEART TEAM

Unidad Temática: Vascular

BARBOSA, Maria Belen | RIOS, Daniela Mariel | GARCIA ITURRALDE, Leonardo Fabricio | ACOSTA, María Florencia | CORONEL, Roberto

SANATORIO SAGRADO CORAZÓN

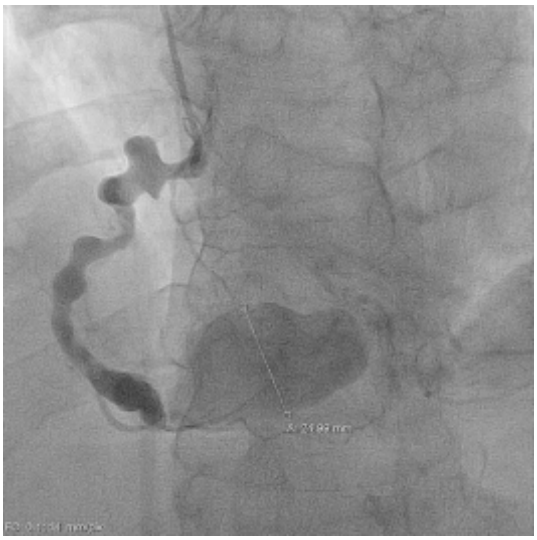

Introducción: Los aneurismas de las arterias coronarias se describen como una dilatación localizada de la misma, cuyo diámetro excede 1,5 veces el normal. Ésta es una condición poco común; su incidencia varía desde el 0,3% hasta el 5,3% de todas las cinecoronariografías. Aquellos aneurismas que superan 4 veces el diámetro de una arteria normal se consideran aneurismas gigantes, que son aún más infrecuentes, presentándose entre el 0,02% y el 0,2% de todos los casos.

Descripción: Paciente masculino de 65 años de edad, diabético, hipertenso, dislipémico, con antecedente de enfermedad vascular periférica. Ingresó de manera programada para realizarse una cinecoronariografía indicada por angor y eco estrés con signos de isquemia en cara anterior. La cinecoronariografía evidenció enfermedad coronaria multivaso y un aneurisma gigante de la arteria coronaria derecha (figura 1, imagen A y B). Asimismo, se realizó angiografía de vasos del cuello, por el antecedente de disección en arteria carótida interna izquierda en estudio ambulatorio, confirmándose la existencia de la misma asociada a obstrucción severa (figura 2). Para completar estudios diagnósticos, se realizó una angiotomografía con reconstrucción 3D, en la cual se visualizó la dilatación aneurismática de la arteria coronaria derecha, de 39x38 mm (figura 3). Además, se constató dilatación aneurismática de aorta abdominal infrarrenal de 58,4 mm x 53,9 mm y otros aneurismas en arterias ilíacas. Se decidió tratamiento endovascular de la arteria carótida interna izquierda, con implante de un stent autoexpandible. El mismo día se procedió a cirugía de revascularización miocárdica con un puente mamario a descendente anterior y puente venoso a coronaria derecha con endarterectomía y aneurismorrafia de la misma (figura 4, imagen A y B). En el postoperatorio presentó como complicaciones infarto de miocardio tipo V, fibrilación auricular paroxística e insuficiencia renal. Luego de 8 días evolucionó favorablemente y se otorgó el egreso sanatorial. El ecocardiograma de control demostró hipoquinesia septoapical e inferobasal y una fracción de eyección de 40%

0086 - UN SINCOPE CON CAUSA ATIPICA

Unidad Temática: Multi-imagen

RODRIGUEZ EYRAS, Lucia | CÁMARA, Beatriz Ángela | SCIARRA, Sebastián | RODRIGUEZ, Marcelo | GARCIA, Miguel A.

CLINICA Y MATERNIDAD COLON

Introducción: El síncope es la pérdida abrupta y transitoria de conocimiento causada por una hipoperfusión cerebral. Representa del 1% al 1,5% de las visitas al servicio de urgencias, generando altas tasas de internaciones y gastos médicos. El síncope se clasifica clásicamente en neuromediado, cardíaca y secundario a hipotensión ortostática. El diagnóstico diferencial

siempre debería incluir otras causas no traumáticas de pérdida transitoria del conocimiento como síndrome de robo de la subclavia, embolia pulmonar, infarto agudo de miocardio, síndromes aórticos agudos, hemorragia subaracnoidea y taponamiento cardíaco.

Descripción: Nuestra paciente es una mujer de 79 años. Consultó en la guardia externa por síncope recurrente (3 episodios en las ultimas 24 hs), tenia antecedentes de diabetes e hipertensión arterial. Al examen físico la paciente se encontraba hipotensa (90/50 mmHg) taquicardica (105 lpm) y con edemas simétricos de miembros inferiores. En el ECG se evidenció rectificación del segmento ST en derivaciones inferiores y laterales. Se realizó un ETT en el cual impresionaba una compresión extracardiaca de la aurícula derecha. Para continuar la evaluación se llevo a cabo una Resonancia Magnética Cardíaca. En la RMC se evidenciaron múltiples quistes hepáticos. El quiste de mayor tamaño (15x14x13 cm) desplazaba el hemidiafragma derecho y comprimía la aurícula derecha y la vena cava inferior. Teniendo en cuenta los síncopes de repetición y los signos de hipovolemia por disminución de la precarga se decidió llevar a cabo una cistectomía laparoscópica. El procedimiento se llevó a cabo sin complicación. Luego de un mes la paciente se encontraba asintomática. Se realizó una RMC control donde se evidenció normalización del área auricular derecha y ausencia de compresión significativa de vena cava inferior.

0087 - RÁPIDA PROGRESIÓN DE ANEURISMA DE AORTA ABDOMINAL. ENFERMEDAD POR IGG4.

Unidad Temática: Vascular

BLURO, Ignacio | PÉREZ, María Noelia | GARAGOLI, Fernando Damián | DI CARO, Vanesa | FALCONI, Mariano Luis

Hospital Italiano de Buenos Aires

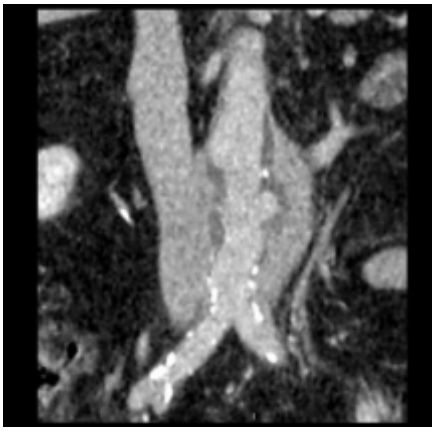

Introducción: La enfermedad relacionada con IgG4 es una entidad recientemente conocida, de etiología y fisiopatología aún no aclaradas. Bajo este concepto se definen diversas enfermedades caracterizadas por infiltración linfoplasmocítica, fibrosis, presencia de un número aumentado de células IgG4 y, en gran parte de los casos, niveles aumentados de IgG4 sérica; afectando frecuentemente el páncreas, las glándulas salivales y los ganglios linfáticos pero con capacidad para afectar la mayor parte de estructuras de la anatomía humana. La afectación aórtica es relativamente común en el contexto de esta enfermedad. Incluye la aortitis por IgG4 (con compromiso de la aorta torácica) y la periaortitis crónica por IgG4 (afectación de la aorta abdominal) , esta última entidad se superpone con la fibrosis retroperitoneal por IgG4. El engrosamiento de la pared aórtica característico junto con la presencia de tejido periaórtico, suelen acompañarse a menudo de aneurismas aórticos, que pertenecen al grupo de los denominados aneurismas inflamatorios. El diagnóstico de esta entidad se realiza mediante una combinación de hallazgos clínicos, serológicos, imagenológicos e histopatológicos. Los esteroides son el tratamiento de elección, aunque se ha reportado el uso de anti-CD20. Es una entidad infradiagnosticada debido en parte, a que fue caracterizada recientemente.

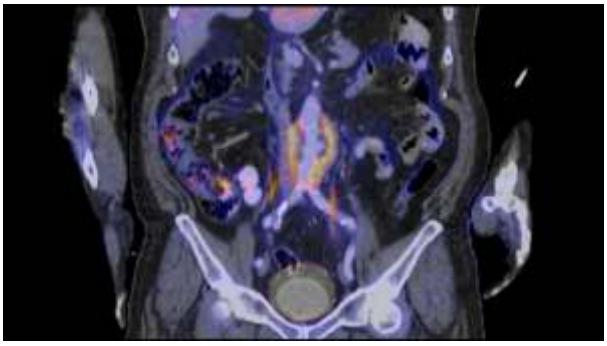

Descripción: Se presenta el caso de un paciente de sexo masculino de 73 años de edad, dislipémico y ex tabaquista, con antecedentes de cardiopatía isquémica revascularizada con cirugía; quien es derivado al servicio de medicina vascular por aneurisma de aorta abdominal de rápido crecimiento. Paciente asintomático y sin hallazgos relevantes al examen físico durante la consulta médica. En el año 2019 se constató por eco Doppler un diámetro antero posterior de la aorta abdominal infrarrenal de 27 mm progresando a 51 mm en el año 2020. En este último estudio se evidenció además escasa diferenciación del tejido periaórtico motivo por el

cual se derivó a angio tomografía con contraste endovenoso con hallazgos compatibles con periaortitis crónica. Ante este nuevo escenario clínico se plantea la posibilidad de un diagnóstico alternativo de tipo inflamatorio, constatándose en el laboratorio incremento en los valores de IgG4 sérica. Se solicita exploración por tomografía por emisión de positrones (PET/TC) que evidencia tejido periaórtico infrarrenal vinculable a proceso inflamatorio activo no infeccioso (periaortitis aneurismática). Ante la posibilidad del diagnostico de periaortitis por IgG4 el paciente es derivado a servicio de reumatología iniciándose tratamiento con corticoides (meprednisona), actualmente con dosis en descenso y nuevo control con eco Doppler de aorta abdominal y arterias iliacas.

0090 - RECONSTRUCCIÓN DE VÁLVULA AÓRTICA CON VALVAS DE PERICARDIO AUTÓLOGO

Unidad Temática: Cardiología Pediátrica

ZERPA PACHECO, Victoria Eugenia | LUGONES, Ignacio | MARTÍNEZ, Inés Ana | BIANCOLINI, Julio | DAMSKY BARBOSA, Jesús María

Hospital General de Niños Pedro de Elizalde

Introducción: El reemplazo valvular aórtico (RVAo) en pediatría es un desafío. La indicación oportuna del momento quirúrgico es tan compleja como la elección de la modalidad de abordaje, que va desde la plástica valvular hasta el reemplazo protésico. La presencia de anillos pequeños, el crecimiento futuro del paciente y la necesidad de anticoagulación (ACO) en prótesis mecánicas, limitan las opciones cuando la plástica valvular no es posible. En los últimos años se han desarrollado técnicas de RVAo confeccionando valvas con pericardio autólogo, que tienen la ventaja de no detener el crecimiento del anillo. La técnica AVaTAR, desarrollada especialmente para pediatría, puede ser utilizada en anillos pequeños, procurando una buena coaptación valvular a medida que crece el paciente y pudiendo aplicarse sobre cualquier morfología valvular previa, incluyendo VAo bicúspide. Al igual que las prótesis biológicas no requiere ACO. Este procedimiento, por su parte, requiere mediciones precisas sobre la raíz aórtica para la confección de las neovalvas, siendo fundamental el rol del ecocardiograma tanto en una instancia pre como intraquirúrgica. A continuación, presentamos el caso de un paciente pediátrico sometido a reconstrucción Ao con esta técnica.

Descripción: Paciente masculino, 9 años, 22 kg con diagnóstico estenosis aórtica severa. Antecedente de valvuloplastia Ao por cateterismo cardíaco de RN. Progresó con insuficiencia aórtica severa reuniendo actualmente criterios de cirugía. Ante la imposibilidad de una plástica valvular, y teniendo en cuenta la edad/crecimiento futuro y el tamaño del anillo/raíz Ao, se optó por un RVAo con valvas de pericardio autólogo. Se tomaron las medidas requeridas de la raíz aórtica por ecocardiograma transtorácico prequirúrgico y por eco transesofágico en quirófano. Entre las más importantes se encuentran el diámetro del anillo AO, de la unión sinotubular y la altura de coaptación. La técnica quirúrgica consta de varios pasos entre los que se destacan la identificación y marcado de los nuevos bordes de inserción y la confección y sutura de las neovalvas con pericardio autólogo tratado con glutaraldehído. A la salida de CEC por ETE se observa buena coaptación valvar con IAo leve y sin estenosis. Buena evolución en el corto plazo. Se requiere un seguimiento mayor para evaluar resultados a mediano/ largo plazo, con énfasis en la detección de degeneración de las neovalvas.

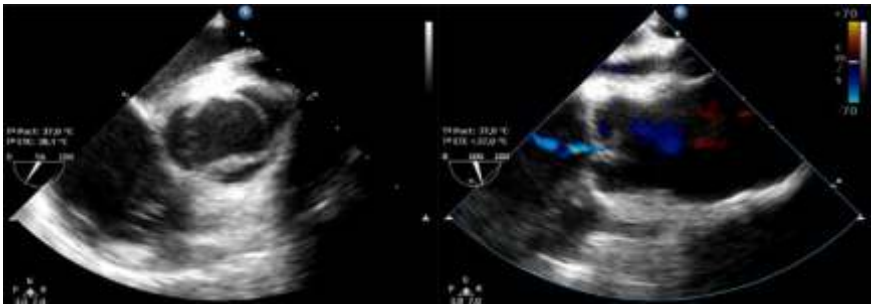

0091 - UTILIDAD DEL CENTELLOGRAMA CARDIACO CON 99MTC-HMDP EN EL DIAGNÓSTICO ETIOLOGICO DE INSUFICIENCIA CARDIACA CON FRACCION DE EYECCION CONSERVADA EN UN PACIENTE CON ESTENOSIS AORTICA SEVERA

Unidad Temática: Cardiología Nuclear

ARAMAYO G, Ema Natalia | MERANI, Maria Fernanda | BRODSKY, Laura | TRAVERSO, Sonia Simona | CAMPISI, Roxana

IADT Instituto Argentino de Diagnóstico y Tratamiento

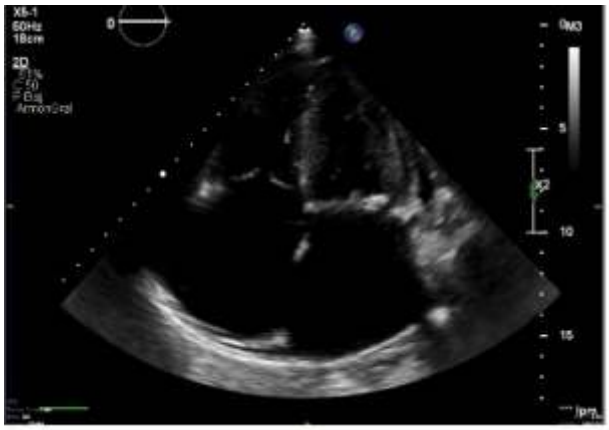

Introducción: Entre los diagnósticos diferenciales de insuficiencia cardiaca con Fracciòn de eyecciòn (FEY) conservada se encuentran las miocardiopatías infiltrativas, siendo la amiloidosis cardíaca por transtirretina (ATTR) la causa en el 50% de estos pacientes y hallándose en el 25% de las autopsias de pacientes > de 80 años y en algunos reportes, en el 4 a 29% de pacientes con estenosis aórtica severa. La falta de sospecha clínica la convierte en una entidad subdiagnósticada. La centellografia con fosfonatos permite realizar el diagnóstico de la enfermedad en forma no invasiva con una sensibilidad y especificidad del 92,2 y 95,4% . Esto sumado al desarrollo de nuevos fármacos para el tratamiento específico, proponen pasar de ser una enfermedad rara a frecuente, y de incurable a potencialmente tratable. Presentamos el caso de una mujer de 80 años portadora de valvulopatìa aórtica y diagnosticada de ATTR mediante centellografía con 99mTc-hidroxi-metilendifosfonato (99mTc-HMDP) según criterios de diagnóstico no invasivo.

Descripción: Mujer de 83 años, con antecedentes de HTA, portadora de valvulopatía aórtica a predominio de estenosis, FA crónica. Internaciones previas por insuficiencia cardíaca. Anemia y hemorragia digestiva baja. Ingresa por ascitis. Se realiza paracentesis obtenièndose GASA menor a 1,1. Laboratorio: BNP mayor a 900. Se realiza balance negativo. ECG: Ritmo de FA: 84 lpm, mala progresiòn de R en cara anterior, sin alteraciones del ST-T Microvoltaje. Ecocardiograma doppler : Ventrículo izquierdo de diámetros conservados. Incremento de los espesores parietales. Moteado miocárdico en vidrio esmerilado. Función sistólica del VI conservada. FEY estimada 61.7 %. No se detectaron alteraciones en la motilidad parietal segmentaria. Dilataciòn de ambas aurìculas. Funciòn sistòlica del VD conservada. Válvula aórtica trivalva con esclerocalcificación estenosis severa e insuficiencia moderada. Insuficiencia mitral moderada, Jet de regurgitación de origen central y dirección excéntrica hacia el septum interauricular. Derrame pericárdico leve. Comentario: se observa presencia de liquido ascítico y pleural.Figura 1 Ante la sospecha de ATTR como causal de la insuficiencia cardiaca, se solicita centellografía con fosfonatos que evidenciò aumento patológico de fijación del radiotrazador en el ventrículo izquierdo a los 60 min post inyección, con un índice de captación cardíaca/pulmón contralateral (H/CL) >1.5 En las imágenes realizadas a las 3 hs post inyección, la captación cardíaca es superior a la ósea costal (Grado 3 de Peruggini). Figura 2 Simultaneamente se solicitó inmunofijaciòn de Cadenas Livianas Urinarias: Se observa Kappa y Lambda policlonales. Cadenas libres: Kappa: 28.00 mg/l , Lambda: 44.50 mg/l Relación Kappa/Lambda: 0.63; las cuales se interpretan como negativas para amiloidosis AL. Conclusión: El centellograma cardìaco con 99TCM HMDP permitiò detectar en forma no invasiva la asociaciòn de ATTR cardìaca a estenosis aòrtica severa en una paciente con insuficiencia cardìaca y FEY conservada .

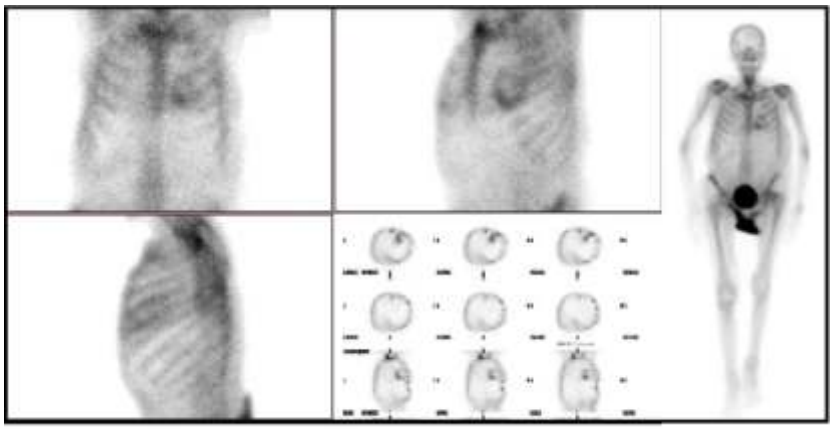

0094 - TUMOR INTRACARDIACO. A PROPÓSITO DE UN CASO

Unidad Temática: Cardiología Pediátrica

ARIET MEDELA, Eliana María Lía | FARRELL, María Alejandra | POCHAT, Cecilia | URDIALES PEÑALVA, Joaquin Nicolas

HOSPITAL CASTRO RENDON

Introducción: Los tumores cardíacos primarios son poco frecuentes, dentro de ellos el más común es el mixoma que representa alrededor del 50% con predominio en el sexo femenino. Se localizan en la aurícula izquierda en la mayoría de los casos. Los mixomas son de estirpe histológicamente benigna que derivan de las células mesenquimales multipotenciales del endocardio. La forma asintomática es menos frecuente. La tríada clásica de presentacion consiste en síntomas generales, embolizaciones a distancia y sintomatología obstructiva valvular. Los mixomas izquierdos cursan con insuficiencia cardiaca por ocupación tumoral y alto riesgo de enclavamiento en la mitral con síncope y muerte súbita.

Descripción: Paciente de sexo femenino de 13 años de edad sin antecedentes patologicos, que comienza con disnea y fatiga de dos meses, con evolucion progresiva, asociado a perdida de peso. Al examen físico, regular estado general, normoperfundida, normotensa, con taquicardia, se ausculta soplo sistólico 3/6 de intensidad que irradia a axila. Se realiza ecocardiograma observándose tumor pediculado en aurícula izquierda grande de 6.1 x 3.76 cm que en diástole atraviesa válvula mitral generando insuficiencia severa de la misma por falta de coaptación, asociado a insuficiencia tricuspídea moderada/severa con hipertensión pulmonar severa. Se deriva paciente a nuestra institución desde ciudad de origen. Se presenta en ateneo interdisciplinario decidiendose su intervención quirúrgica. Durante el procedimiento se observa tumoración grande adherida al septum interauricular a nivel del septum primum. Se procede a la exéresis de la misma más hemianuloplastia de válvula mitral. Resultado de anatomía patológica informó tumor compatible con mixoma auricular. Post quirúrgica, la paciente se extubo de forma temprana, permaneció con drenaje mediastinal durante cuatro días y 48hs con tratamiento inotrópico. Se realiza ecocardiograma de control evidenciando insuficiencia mitral leve con doble jet, insuficiencia aórtica leve, con función sistólica del ventrículo izquierdo levemente disminuida. La paciente presentó buena evolución clínica, se indicó tratamiento con Enalapril 5 mg/dia y se otorgó egreso hospitalario.

0095 - PSEUDOANEURISMA DE VÁLVULA MITRAL EN ENDOCARDITIS INFECCIOSA POR ESCHERICHIA COLI BLEE

Unidad Temática: Ecocardiografía

ALVAREZ ALCIVAR, Sergia Daniela | DE SANTOS, Mariela | GRANILLO FERNANDEZ, Marcos | PASQUEVICH, Viviana | REYES, Graciela

Hospital El Cruce SAMIC, Florencio Varela

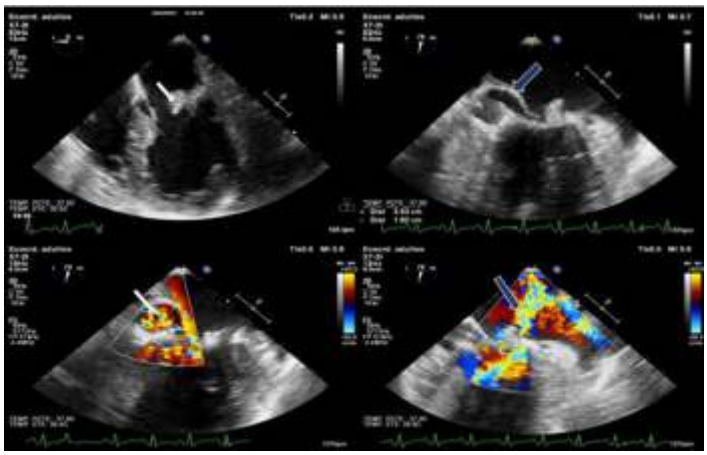

Introducción: La endocarditis por bacterias Gram negativas que no pertenecen al grupo HACEK es poco común, y entre ellas, Escherichia Coli (E. coli) ha sido el agente etiológico reportado en menos de 50 casos. Más aún, las especies de E. Coli productoras de Beta-Lactamasas del espectro extendido (BLEE). El tracto urinario es el principal origen de compromiso infeccioso, favorecido por factores de riesgo como: diabetes mellitus, cardiopatía estructural, material protésico, inmunosupresión, uso de drogas intravenosas y edad avanzada. La E. Coli en válvulas nativas presenta afinidad por válvulas del lado izquierdo del corazón es especial la válvula mitral. El Pseudoaneurisma es con mayor frecuencia secundario a Endocarditis infecciosa de la válvula aórtica particularmente en prótesis valvulares. Se relata un caso de pseudoaneurisma de la valva posterior mitral, que es diagnosticado por ecocardiografía transesofágica, y múltiples embolias sépticas, después de 50 días de confirmado el diagnóstico de Endocarditis infecciosa por E. Coli.

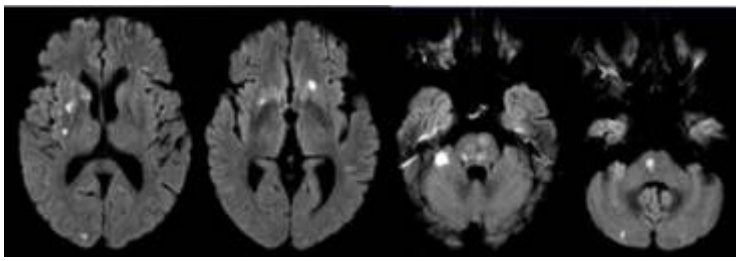

Descripción: Paciente femenina de 64 años, tabaquista, hipertensa, diabética y con antecedentes de arteriopatía periférica que consultó a centro de salud por presentar fiebre persistente de 15 días de evolución asociada a un episodio de inestabilidad postural en su domicilio. A su ingreso se realizaron hemocultivos x 2 (positivos para Escherichia Coli BLEE) y punción lumbar (negativa), por lo que se inició tratamiento antibiótico dirigido con Meropenem. Intercurrió con edema agudo de pulmón. Se realizó un ecocardiograma Doppler color transtorácico que evidenció imagen móvil en la valva anterior mitral interpretándose el cuadro clínico como Endocarditis infecciosa (EI). Se rotó esquema antibiótico a Imipenem y Gentamicina. Evolucionó con foco neurológico facio-braquio-crural derecho. La resonancia magnética evidenció múltiples cambios focales de señal en protuberancia, hemisferio cerebeloso derecho y sustancia blanca subcortical bihemisférica, de origen cardioembólico. Presentó episodios febriles diarios sin nuevo rescate bacteriológico e insuficiencia renal aguda no oligúrica, sin requerimiento de diálisis. Ante cuadro de EI resistente al tratamiento médico, se solicitó derivación a nuestro centro para resolución quirúrgica. Ingresó hemodinámicamente estable, vigil, afebril, sin signos de insuficiencia cardiaca. En el exámen físico, se auscultó soplo sistólico en foco mitral 3/6, pulsos en miembros inferiores disminuidos, con necrosis de 1° y 2° dedo de pie derecho. Se tomaron Hemocultivos X 3 (negativos) y se realizaron estudios complementarios en búsqueda de embolias sépticas, observándose imágenes compatibles en bazo y riñón . El fondo de ojo reveló uveítis con gran compromiso vítreo bilateral. Se realizó nuevo Ecocardiograma Doppler color transtorácico, en el que se observaron vegetaciones en ambas valvas de la válvula mitral, la de mayor tamaño de 23 mm en la valva anterior, insuficiencia mitral moderada secundaria y función sistólica biventricular conservada. En el Ecocardiograma Transesofágico se evidenció la presencia de una cavidad en la valva posterior mitral, con flujo en su interior procedente del ventrículo izquierdo compatible con pseudoaneurisma valvular. No se observó afectación de válvula aórtica ni de la fibrosa mitroaórtica. La paciente evolucionó sin fiebre y hemodinámicamente compensada. Se decidió tratamiento quirúrgico, realizándose reemplazo valvular mitral biológico. Presentó mala evolución postoperatoria, shock séptico refractario y óbito.

0096 - SÍNDROME DE MARFAN NEONATAL Y VÁLVULA AÓRTICA BICÚSPIDE: PRESENTACIÓN DE UN CASO CON EVALUACIÓN ECOCARDIOGRÁFICA

Unidad Temática: Cardiología Pediátrica

KOCH, Monica | CHOE, Hyon Ju | LOPEZ DANERI, Mariana Alejandra | ROSSO, Andres Javier | CONEJEROS PARODI, Willy

Hospital de Niños Dr. Ricardo Gutierrez

Introducción: El síndrome de Marfan es un trastorno genético del tejido conectivo causado por la mutación del gen de la fibrilina (FBN-1). Tiene un alto grado de variabilidad clínica y su presentación en el periodo neonatal es infrecuente, siendo la más grave y de peor pronóstico por su rápida progresión multiorgánica. La evolución de estos pacientes está determinada principalmente por la severidad de las alteraciones cardiovasculares. La incidencia de válvula aórtica bicúspide en el síndrome de Marfan parecería ser la misma que en la población general. Su presencia está asociada con mayor dilatación de la raíz aórtica.

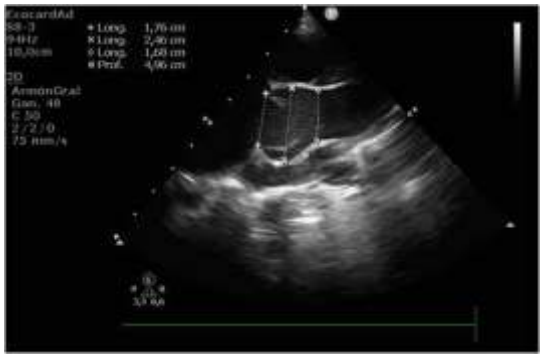

Descripción: Se presenta un paciente de 3 meses con síndrome de Marfan neonatal, que al mes de vida presentó insuficiencia cardiaca e insuficiencia aórtica severa secundaria a un doble mecanismo: dilatación de la raíz aórtica y válvula aórtica bicúspide. Aún con tratamiento farmacológico, evolucionó con dilatación y disfunción ventricular izquierda, por lo que a los 3 meses se decidió su internación para tratamiento quirúrgico. Al examen físico presentaba taquipnea y taquicardia, pulsos periféricos amplios, clic de apertura aórtica, soplo diastólico en foco aórtico, bajo peso para la edad y múltiples rasgos dismórficos: dolicocefalia, frente prominente, micrognatia, escleróticas

azuladas, piel redundante y laxa, extremidades largas y delgadas, aracnodactilia y contracturas en flexión. En el ecocardiograma doppler color (figura) se evidenció insuficiencia aórtica severa por válvula bicúspide prolapsante y por dilatación de la raíz aórtica, dilatación de cavidades izquierdas, válvula mitral displásica con insuficiencia leve y función sistólica de ventrículo izquierdo deteriorada. Se realizó cirugía de Bentall-De Bono con un homoinjerto aórtico nº 15, con buena evolución postoperatoria. Conclusión: El síndrome de Marfan neonatal es una patología infrecuente de gran severidad, en la que la afectación cardiaca es determinante para el pronóstico. En el caso presentado el ecocardiograma transtorácico fue la herramienta principal para diagnosticar el compromiso cardíaco dado por la insuficiencia aórtica severa secundaria a la dilatación de la raíz aórtica y la presencia de válvula aórtica bicúspide. También determinó su gravedad y su rápida progresión y ayudó a establecer el momento oportuno y el tipo de cirugía a realizar.

0099 - LE INDICAMOS DESFIBRILADOR AUTOMÁTICO IMPLANTABLE?

Unidad Temática: Ecocardiografía

STREITENBERGER, Gisela | VELAZCO, María Paula | PASQUEVICH, Laura Viviana | KOCIUBINSKI, Pablo | REYES, Graciela

Hospital El Cruce SAMIC, Florencio Varela





Introducción: La miocardiopatía hipertrófica (MCH) se define por la presencia de hipertrofia ventricular izquierda (HVI) inexplicable por las condiciones de carga anormales con un grosor máximo de pared >=15 mm en adultos. Si hay antecedentes familiares de MCH, o si las pruebas genéticas confirman que ha heredado la variante familiar, un grosor máximo de la pared del VI >= 13 mm respalda el diagnóstico. La prevalencia de mutaciones causales en los genes sarcoméricos de la MCH se ha establecido entre un 35% a un 65%. Los 2 genes más frecuentemente implicados son la MYH7 y el MYBPC3 que suponen en combinación el 80% de los positivos. Los portadores de la mutación TNNT2 Arg92Gln presentan peor supervivencia

Descripción: Paciente femenina de 21 años de edad con diagnóstico de miocardiopatía hipertrófica obstructiva a los 6 años de edad, asintomática para disnea, palpitaciones y sincope en tratamiento con atenolol 50 mg/dia y verapamilo 80 mg/dia. Cursando embarazo de 4 semanas presenta dolor precordial. Se adjunta electrocardiograma. Holter sin arritmias. Prueba ergométrica graduada (PEG) con adecuado comportamiento cardiovascular a 9.5 mets. Se adjunta ecocardiograma y resonancia cardíaca. El HCM Risk-SCD estima el riesgo de muerte súbita cardíaca (MSC) a los 5 años en pacientes con miocardiopatía hipertrófica. Si es MSC<4%, generalmente no está indicado un Desfibrilador automático implantable (DAI), en pacientes con un riesgo de 4-6%, se puede considerar un DAI y en pacientes con alto de riesgo >= 6%, se debe considerar un DAI. El valor obtenido en la paciente es un valor intermedio: 5.08 %, el DAI puede ser considerado. Otro aspecto a discutir es la continuidad del embarazo, la medicación que recibe y el requerimiento de otros tratamientos. Se realizó panel de cardiopatías para diagnóstico molecular por NGS: heterocigota para la variante c.485A>G (p.Tyr162 Cys) en el gen MYH7. Durante el embarazo, se producen una serie de cambios hemodinámicos encabezados inicialmente por una caída brusca de las resistencias periféricas, con un aumento secundario del gasto cardiaco y volumen sistólico, seguidos posteriormente por una redistribución del volumen con tendencia a la congestión tras el parto. Las pacientes con MCH presentan una mayor susceptibilidad a todos estos cambios, pudiendo precipitarse eventos a lo largo del embarazo y tras el parto. Los resultados del registro ROPAC muestran que las pacientes con MCH pueden tolerar aceptablemente bien los embarazos, pero que las complicaciones cardiovasculares no son infrecuentes y se aboga por un seguimiento intensivo en unidades especializadas. Tienen un riesgo no despreciable de presentar eventos durante la gestación, siendo más frecuentes las taquicardias ventriculares durante las fases finales de la gestación y de insuficiencia cardíaca en el periodo posnatal. Por ello, debemos intentar concentrar el manejo de estas pacientes en centros con experiencia en el manejo gineco-obstétrico de pacientes con cardiopatías de alto riesgo, para evitar eventos potencialmente prevenibles.libre de muerte cardiovascular asociada a esta mutación.

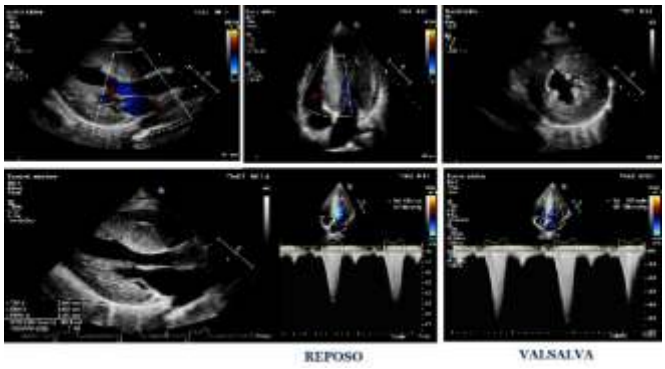

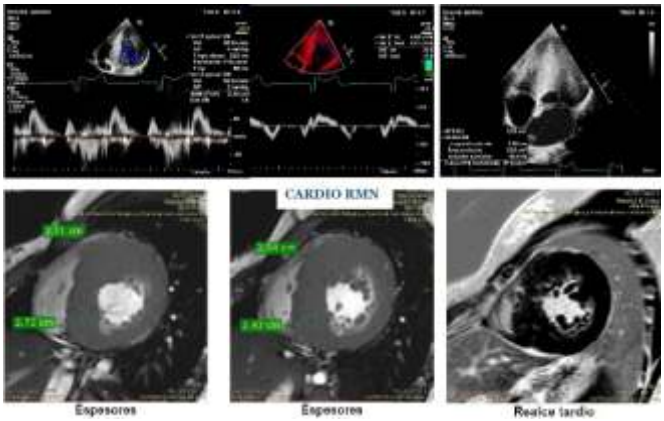

0100 - COMUNICACIÓN INTERVENTRICULAR POST INFARTO DE PRESENTACIÓN TARDÍA: REPORTE DE CASO

Unidad Temática: Ecocardiografía

SUED LICHTENSTEIN, Moises Raul(1) | OLCHEVSKAIA DE TRONCOSO, Elena(1) | VERA FUENTES, Luis Ignacio(2) | SANDOVAL BERROCAL, Jorge(3) | DAUVERGNE MAYA, Christian(3)

HOSPITAL DR. LUIS TISNE BROUSSE (1); UNIVERSIDAD DIEGO PORTALES (2); INSTITUTO NACIONAL DEL TÓRAX (3)

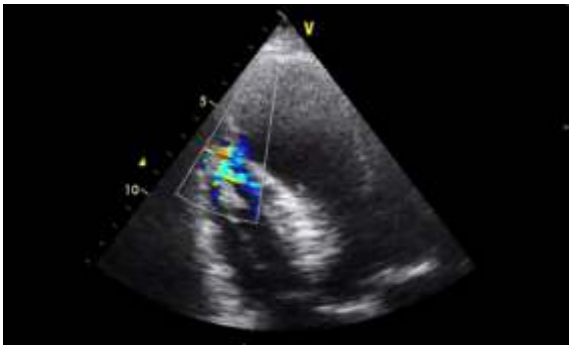

Introducción: La Comunicación Interventricular (CIV) es un defecto del septum ventricular, habitualmente congénito, que representa una complicación mecánica en la evolución de un Infarto Agudo del Miocardio (IAM). Pueden ocurrir en alrededor de un 0,2% de los casos. Se manifiesta por aparición de soplo holosistólico, insuficiencia cardíaca o shock cardiogénico, siendo rara la presentación oligosintomática post evento, y con una alta morbi-mortalidad. Es por esto, que el screening clínico mediante auscultación más ecocardiograma es un eje fundamental para evaluar complicaciones post-infarto una vez que los pacientes son egresados, a pesar de que no las presenten previamente, ya que dichas complicaciones pueden comprometer la vida del paciente manifestándose de manera catastrófica o permanecer asintomáticas para ser descubiertas en estudio de control como en el siguiente caso clínico.

Descripción: Hombre de 71 años, con antecedentes de Hipertensión Arterial, Diabetes Mellitus 2 e IAM hace 4 años con Enfermedad Severa de 2 vasos y Stent en Arteria Descendente Anterior, sin evidencia de cardiopatía congénita previa. En control anual se presenta asintomático, capacidad funcional tipo 2, en Rehabilitación Cardiovascular fase 3, Presión Arterial de 140/82 mmHg, 79 latidos por minuto, 98% de saturación de oxígeno. Al examen físico destaca únicamente soplo sistólico en foco mitral, III/VI. Se realiza electrocardiograma con bloqueo AV de 1er grado, Hemibloqueo Izquierdo Anterior, Fibrosis en Pared anteroseptal V1-V5, y probable Aneurisma Ventricular Izquierdo (AVI) junto a extrasístoles ventriculares. Al Ecocardiograma transtorácico y Coronariografía destaca cavidades cardiacas dilatadas con Hipertrofia Ventricular Izquierda excéntrica, motilidad global asincrónica y segmentaria con akinesia antero-apical y diskinesia apical adelgazada, insuficiencia mitral y tricúspide leve, FEVI de un 38%, presencia de Shunt de izquierda a derecha apical con Qp/Qs de 1.6 y PSAP de 32 mmHg.

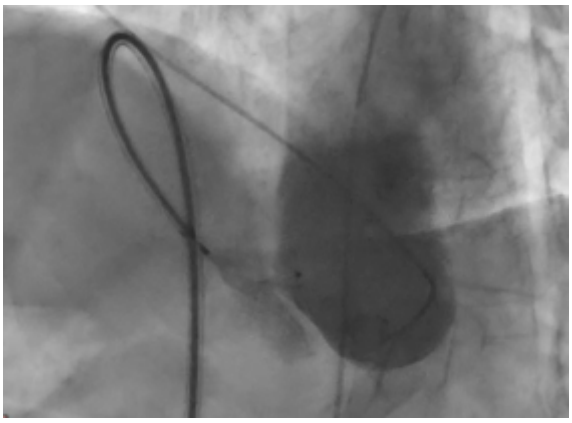

Diagnosticando CIV músculoapical con restricción moderada, gradiente de 99 mmHg y AVI a nivel de apex. Se discuten opciones terapéuticas con el paciente y él decide instalación de Amplatzer percutáneo, con favorable evolución clínica. Se recontrola al paciente 2 años posterior a su procedimiento, manteniéndose asintomático, con capacidad funcional II y sin eventos cardiovasculares, al ecocardiograma de control presenta una motilidad global asincrónica y segmentaria con akinesia antero-apical y diskinesia apical adelgazada, AVI, PSAP 42 mmHg, FEVI del 52% (Simpson) y ausencia de Shunt de izquierda a derecha a nivel de musculo apical, con amplatzer in situ y normofuncionante. Finalmente, se diagnóstica CIV músculoapical 4 años post IAM, asintomático, como hallazgo durante un control Post Rehabilitación Cardiovascular.

0101 - MASA AURICULAR IZQUIERDA, ¿SIEMPRE BENIGNA?

Unidad Temática: Ecocardiografía

LOPEZ, Federico | TANARO, María Eugenia | MAKHOUL, Silvia Susana | MERLO, Mariano Martin | GAYET, Enrique Gustavo

Hospital General de Agudos Dr. J. Fernández

Introducción: Paciente que ingresó por guardia con un cuadro de insuficiencia cardiaca global a predominio izquierdo en la cual el ecocardiograma bedside evidenció una masa auricular izquierda con obstrucción del tracto de entrada del ventrículo izquierdo (TEVI).

Descripción: Paciente femenina de 60 años, antecedentes de: diabetes tipo 2 no insulinorrequiriente, artrosis de cadera derecha y colecistectomía. Medicación habitual: metformina 750 mg/día. Consultó a la guardia del por disnea progresiva de 3 semanas de evolución, CF III-IV asociado a episodios de palpitaciones y mareos. Ingresó con TA:130/70 mmHg, FC:85 lpm, FR:16 vpm, sat: 97% FiO2 0.21, afebril. Al examen físico se encontraba lúcida, ingurgitación yugular 2/3 sin colapso inspiratorio, con crepitantes bilaterales bibasales, sin edemas periféricos. ECG: taquicardia sinusal, eje del QRS: -30°, resto del trazado normal. Laboratorio: troponina ultrasensible: 22.8 ng/l, CPK: 150, resto del laboratorio normal. El ecocardiograma bedside realizado en guardia evidenció masa auricular izquierda adherida al septum interauricular, con obstrucción del TEVI. Ingresó a unidad coronaria donde se realizó balance negativo con furosemida endovenosa con adecuada respuesta clínica. Se realizó ecocardiograma transtorácico que evidenció: TSVD normal, DDVI: 42, SIV: 9, PP: 9, DSAI: 45, RAO: 29, normocinesia global, FEY estimada en: 60-65%, aurícula izquierda (AI) dilatada con área de 25 cm2, volumen de 57ml/m2. En la AI se describe la presencia de una masa redondeada, heterogénea, con áreas de hipoecogenicidad, móvil, con base de implantación ancha en el septum interauricular y valva anterior mitral, de 3.51 x 4.46 cm (vista 4C apical) que obstruye el tracto de entrada del ventrículo izquierdo, generando una pseudoestenosis mitral moderada con un gradiente medio de 10 mmHg. Cavidades derechas dimensiones y función conservada, insuficiencia tricúspidea leve, PSAPs estimada en: 32 mmHg, vena cava inferior de dimensión normal con colapso inspiratorio conservado. Se interpretó el cuadro como probable tumor primario cardiaco. No se evidenciaron masas en otros órganos explorados. Se realizó cinecoronariografía que evidenció arterias coronarias sin lesiones angiográficamente significativas. El eco Doppler de vasos de cuello presentaba leve engrosamiento miointimal bilateral. No se pudo realizar resonancia cardiaca. Se decidió extirpación quirúrgica de la masa. A los 5 días del ingreso, se efectuó la cirugía. Se realizó abordaje biauricular donde se constató tumor con compromiso valvular y extensión ventricular por lo que se prosiguió a resección parcial del mismo, quedando remanente ventricular. Se reemplaza la válvula mitral con prótesis mecánica N° 25, con tiempo de circulación extracorpórea de 107 minutos y clampeo aórtico de 77 minutos. En el postoperatorio evolucionó con shock vasopléjico refractario que culminó en el deceso de la paciente. El informe de anatomía patológica reportó lo siguiente: proliferación tumoral constituido por células fusiformes de mediano tamaño dispuesto en fascículos largos, por sectores arremolinados, con marcada vascularización, que en sectores adopta un patrón de hemangiopericitomatoide. Se observan áreas de necrosis y numerosas mitosis. La inmunohistoquímica presentó marcadores de vimentina, BCL-2 y TLE 1 positivo, con un KI67 mayor a 30%, compatible con sarcoma sinovial. Conclusión: Las masas cardiacas son hallazgos frecuentes. Estas pueden corresponder a trombos, tumores (primarios -benignos o malignos- o metastásicos). El cuadro clínico y las imágenes nos orientan hacia una probable etiología de las mismas, sin embargo, estas constituyen un desafío diagnóstico permanente. En este caso, presentamos una paciente portadora de una masa en AI a cuyo diagnóstico inicial de sospecha fue un tumor benigno (mixoma) debido a la frecuencia y localización de la masa. No obstante, la anatomía patológica confirmó el diagnóstico de un tumor maligno, de baja prevalencia (representa el 5% de los sarcomas cardiacos primarios) con pronóstico ominoso.

0104 - ACCIDENTE CEREBRO VASCULAR COMO MANIFESTACIÓN DE MIXOMA AURICULAR EN PEDIATRÍA

Unidad Temática: Cardiología Pediátrica

BELLOFATTO, Lucia Andrea | OLIVETTI, Maria Eugenia | STELMASZEWSKI, Erica Victoria | ROSENTAL, Carlos | DI SANTO, Marisa Viviana

Hospital de Pediatría SAMIC Dr. J Garrahan

Introducción: Los tumores cardíacos primarios son extremadamente raros en la edad pediátrica. En su mayoría son benignos. Los tipos anatomopatológicos más frecuentes en pediatría son los rabdomiomas, siendo los mixomas un proceso inusual (5-10% del total) a diferencia de la edad adulta. Constituyen una extraña causa de accidentes cerebrovasculares en pediatría.

Descripción: Antecedentes y enfermedad actual: Paciente de 15 años de edad, sin antecedentes patológicos de relevancia, presenta episodio de vértigo, debilidad e hipotonía de miembro superior izquierdo. Quince días antes había presentado episodio de mareo y visión borrosa con recuperación espontánea. Examen físico: Rosado, precordio calmo. Pulsos periféricos presentes simétricos. R1 R2 normales, sin soplos. Lúcido, reactivo, conectado, Glasgow 15/15, sin signos de foco neurológico. Estudios complementarios: -ECG: dentro de límites normales. - Resonancia magnética nuclear (RMN) de cerebro: múltiples áreas de isquemia agudas y subagudas en región parieto- occipital bilateral a predominio derecho. - Ecocardiograma transtorácico: masa ocupante en aurícula izquierda, adherida al septum interauricular (SIA) de bordes definidos pero irregulares, con áreas de mayor ecogenicidad en su interior. Se encuentra en contacto con valva anterior mitral, protuyendo hacia el tracto de entrada de ventrículo izquierdo sin producir insuficiencia valvular. - RMN cardiaca con gadolinio: se observa en aurícula izquierda adherida al SIA masa irregular y heterogénea isointensa en T1 e hipertintensa en T2 de aproximadamente 42x25 mm, móvil en contacto con valva antero-septal mitral que protruye hacia el ventrículo izquierdo en diástole. Terapéutica: servicio de hematología indica profilaxis secundaria con Enoxaparina. Posteriormente, se realiza resección quirúrgica por riesgo de trombosis mediante aurilotomía derecha, apertura SIA y abordaje de aurícula izquierda; se evidencia masa ocupante friable adherida mediante un pedículo al SIA en su porción entre la lámina de la fosa oval y la válvula mitral. Se confirmó el diagnóstico de mixoma mediante el estudio anatomopatológico. Evolución: El paciente no presentó complicaciones en el postoperatorio, con control ecocardiográfico normal. A tres años de seguimiento se encuentra sin síntomas cardiovasculares ni neurológicos. Conclusión: Ante la presencia de un suceso isquémico en territorio cerebral, a pesar de un examen cardiovascular normal, debe buscarse intencionadamente una causa cardíaca. Los tipos anatomopatológicos más frecuentes son los rabdomiomas, siendo los mixomas muy infrecuentes. Siempre está indicada la resección quirúrgica por su riego de obstrucción valvular y embolización. La Ecocardiografía bidimensional es una excelente técnica de diagnostico inicial para detectar una masa cardiaca. La RMN cardiaca puede distinguir entre masas tumorales y no tumorales y aporta una gran caracterización de los tejidos para diagnostico diferencial.

0105 - DIAGNÓSTICO FETAL Y EVOLUCIÓN EN LA INFANCIA DE ANEURISMA CONGÉNITO DE LA PARED DEL VENTRÍCULO IZQUIERDO

Unidad Temática: Ecocardiografía

PACHECO, Erica(1) | ALBISU, Maria Soledad(1) | MIRAGLIA, Laura(1) | FELDMAN, Juan Pablo(1) | FABRIS, Juan Pablo(2)

HIGA DR. JOSÉ PENNA DE BAHÍA BLANCA (1); CEDIC BAHÍA BLANCA (2)

Introducción: Las protrusiones localizadas congénitas de una de la pared ventricular son patologías infrecuentes con una prevalencia de 0.04%. Estas malformaciones se agrupan bajo el concepto de aneurismas o divertículos. La contractilidad de la anomalía es el parámetro principal de diagnóstico considerado en la literatura. El diagnóstico diferencial de las protrusiones congénitas de la pared del ventrículo izquierdo (VI) son actualmente un desafío debido a la diversidad de criterios utilizados desde sus descripciones iniciales. La unificación y mayor especificación de criterios de diagnóstico permitiría establecer factores de riesgo y pronóstico más precisos que los actuales. La gran difusión del diagnóstico ecocardiográfico fetal, neonatal y pediátrico temprano posibilita conocer más sobre esta entidad en los casos subclínicos que se descubren en la edad adulta y sobre el riesgo de muerte súbita en la infancia. Actualmente no se cuenta con protocolos de tratamiento para estos pacientes.

Descripción: Embarazada de 31 semanas de gestación, derivada por detección de extrasístoles en ecografía obstétrica. Se detecta protrusión de la pared libre del VI de 12 por 9 mm, con entrada de flujo. Nace niña de término, peso 4310g, examen físico normal, electrocardiograma acorde a edad, Holter de 24 hs con extrasístoles ventriculares frecuentes. En el ecocardiograma Doppler color bi y tridimensional se observa: protrusión de la pared miocárdica a nivel de los segmentos laterales e inferiores mediales con extensión a los basales y apicales, con adelgazamiento de la pared ventricular e hipo-aquinesia, con ingreso de flujo a través de amplia conexión con la cavidad ventricular izquierda. Se plantean los siguientes diagnósticos diferenciales: aneurisma del VI, divertículo del VI, miocardio no compactado asociado. La paciente tiene actualmente 2 años y 6 meses de edad.

0109 - MIOCARDIOPATÍA EN LA ERA COVID, NO TODA DILATACIÓN ES MIOCARDITIS: PRESENTACIÓN INUSUAL DE LA ENFERMEDAD DE TAKAYASU

Unidad Temática: Cardiología Pediátrica

PETRILLO, Maria Lucila | SCHWALLER, Tomás | CHOE, Hyon Ju | LOPEZ DANERI, Mariana Alejandra | CONEJEROS PARODI, Willy

Hospital de Niños Dr. Ricardo Gutierrez

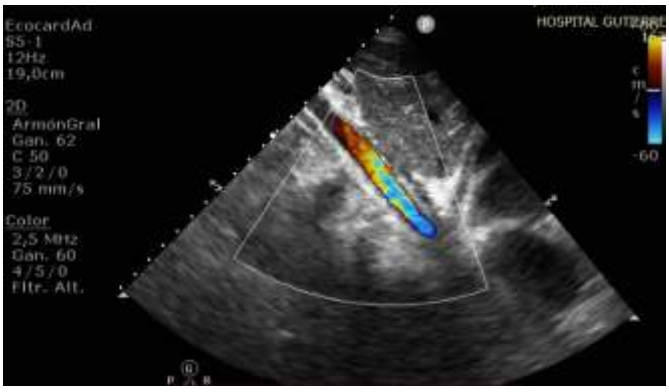

Introducción: La miocardiopatía dilatada es una complicación severa y poco frecuente en la Enfermedad de Takayasu, varía entre un 4 y 6 % según la serie publicada. Más infrecuente aún es que ocurra como manifestación inicial de la enfermedad.

Descripción: Se presenta el caso de una adolescente de 14 años que consulta por disnea de clase funcional II/III unas semanas después de cursar infección leve por SARS- Cov- 2. Ante la persistencia de dichos síntomas es derivada al Servicio de Cardiología donde se constata en una radiografía de tórax aumento del índice cardiotorácico. Al examen físico se la valora en regular estado general, taquicárdica e hipertensa (180/70). Se palpan pulsos asimétricos, disminuídos en arteria radial izquierda y femorales. A la auscultación se evidencia soplo a nivel abdominal e irregularidad en el ritmo cardíaco secundario a bigeminias ventriculares monomorfas. En el ecocardiograma se constata miocardiopatía dilatada, disfunción global y severa del Ventrículo Izquierdo (Fracción de eyección 35%) insuficiencia mitral y aórtica leve, severa estenosis de la aorta toracoabdominal con un importante engrosamiento de la pared vascular asociado a flujo de alta velocidad con rolida diastólica. Figura 1. Se realiza angiotomografía de tórax y abdomen que confirma engrosamiento de las paredes con reducción de la luz de la aorta torácica

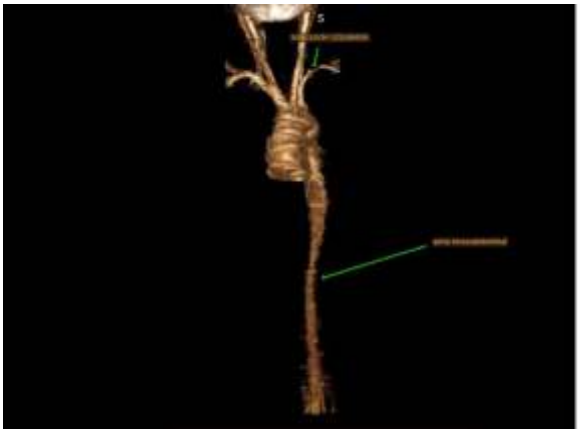

descendente hasta nivel abdominal, subclavia izquierda estenótica en su origen y compromiso de los vasos esplácnicos y renales. Figura 2 . Ante la sospecha de Enfermedad de Takayasu inicia pulsos de metilprednisolona y posterior pasaje de tocilizumab. Mediante el manejo de la hipertensión arterial e insuficiencia cardíaca se logra la estabilización de la paciente. Conclusión: La arteritis de Takayasu es una enfermedad rara en la población pediátrica, y es poco frecuente que se manifieste inicialmente con crisis hipertensivas y claudicación miocárdica. Destacamos la importancia del ecocardiograma en la valoración inicial de la patología cardíaca y su utilidad en la evaluación de la aorta toracoabdominal.

SOCIEDAD ARGENTINA DE CARDIOLOGIA